Teresa Perra - Alberto Porcu

LA RESEZIONE DEL LOBO CAUDATO NEL TRATTAMENTO CHIRURGICO DEL COLANGIOCARCINOMA ILARE

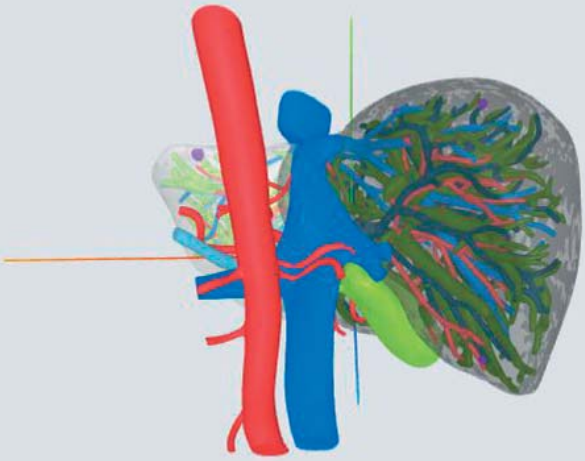

Azienda Ospedaliero Universitaria di Sassari

IL Sileno Edizioni

La resezione del lobo caudato nel trattamento chirurgico del colangiocarcinoma ilare

Teresa Perra - Alberto Porcu

La resezione del lobo caudato nel trattamento
chirurgico del colangiocarcinoma ilare

Teresa Perra, Alberto Porcu

is a monographic volume published by Il Sileno Edizioni

www.ilsileno.it/

Cover: Ricostruzione 3D del fegato di un nostro paziente con colangiocarcinoma ilare. Vista posteriore. Fonte: Studio e realizzazione di Medical Device Custom Made with HA-3DTM technology (Hyper accuracy 3DTM). Fornito da MEDICS srl, Torino, Italia.

Copyright © 2024 by Il Sileno Edizioni
International Scientific Publisher, VAT 03716380781
Via Piave, 3/A, 87035 - Lago (CS), Italy, e-mail: ilsilenoedizioni@gmail.com

This work is licensed under a Creative Commons Attribution-NonCommercial-NoDerivs 3.0 Italy License.

The work, including all its parts, is protected by copyright law. The user at the time of downloading the work accepts all the conditions of the license to use the work, provided and communicated on the website
http://creativecommons.org/licenses/by-nc-nd/3.0/it/legalcode

ISBN 979-12-80064-57-8

The caudate lobectomy in the surgical treatment of hilar cholangiocarcinoma

Abstract

One of the main goals of treatment of hilar cholangiocarcinoma is to achieve tumor-free surgical margins. The caudate lobectomy is often essential to ensure the oncological radicality of the surgical intervention. This procedure can be performed as an isolated procedure or, more frequently, as a component of a major hepatectomy.

After a brief overview of the current knowledge of hilar cholangiocarcinoma, the attention will focus on the caudate lobectomy, with particular reference to the anatomy and surgical technique. The technical aspects of surgical treatment will be examined, analyzing the general concepts to keep in mind when carrying out a hepatectomy and going into the specifics of standard and extended resections. This descriptive and analytical part, with anatomical references and technical explanation, will be followed by a reflective and meditative part, in which the more specifically practical aspects, the possible advantages and disadvantages, and in particular the challenges that the hepatobiliopancreatic surgeon faces during this procedure will be highlighted Furthermore, the scientific literature in this regard will be analyzed. Finally, the last part will be dedicated to the conclusions, from which it emerges that the caudate lobectomy is taking shape, with good reason, as an integral and fundamental part of the surgical treatment of hilar cholangiocarcinoma.

Keywords

Caudate lobectomy; hilar cholangiocarcinoma; hepatobiliopancreatic surgery; surgical treatment.

INDICE

INDICE DELLE ILLUSTRAZIONI Pag. 7

ABBREVIAZIONI » 8

INTRODUZIONE » 9

1. IL TRATTAMENTO DEL COLANGIOCARCINOMA ILARE » 10
1.1. Classificazione anatomica del colangiocarcinoma » 10
1.2. Classificazione del colangiocarcinoma ilare sec. Bismuth-Corlette » 11
1.3. Fattori di rischio » 12
1.4. Presentazione clinica del CCA ilare » 13
1.5. Diagnosi istopatologica » 13
1.6. Valutazione preoperatoria » 14
1.7. Stadiazione » 14
1.8. Valutazione preoperatoria dell'estensione del tumore e resecabilità chirurgica » 15
1.9. Valutazione del Future Liver Remnant (FLR) » 16
1.10. Chirurgia » 20
1.11. Resezioni estese e ricostruzioni vascolari » 21
1.12. Embolizzazione portale Vs ALPPS » 21
1.13. Drenaggio biliare preoperatorio » 22
1.14. Invasione della vena porta » 23
1.15. Terapia adiuvante » 23
1.16. Trapianto di fegato » 23
1.17. Malattia non resecabile » 24

2. LA RESEZIONE DEL LOBO CAUDATO NEL TRATTAMENTO DEL COLANGIOCARCINOMA ILARE » 25
2.1. Anatomia chirurgica » 25
2.2. Tecnica chirurgica 27

3. RESEZIONI EPATICHE STANDARD ED ESTESE NEL TRATTAMENTO DEL COLANGIOCARCINOMA ILARE Pag. 33
3.1 Concetti generali sulle epatectomie » 34
3.2. Resezione standard » 35
3.3. Resezioni estese » 37
3.3.1. Resezioni estese: epatectomia super allargata » 37
3.3.2. Resezioni estese: epatectomia con resezione vascolare » 38
3.3.3. Resezioni estese: epatoduodenocefalopancreasectomia » 40

4. CONSIDERAZIONI PRATICHE » 45

5. LA LETTERATURA SCIENTIFICA SULLA RESEZIONE DEL LOBO CAUDATO » 47

CONCLUSIONI » 49

BIBLIOGRAFIA » 51

INDICE DELLE ILLUSTRAZIONI

Figura 1. Classificazione del colangiocarcinoma ilare sec. Bismuth-Corlette	Pag.	12
Figura 2. Stadiazione TNM (VIII edizione dell'AJCC)	»	15
Figura 3. Ricostruzione 3D del fegato di un nostro paziente con colangiocarcinoma ilare. Vista superiore.	»	17
Figura 4. Ricostruzione 3D del fegato di un nostro paziente con colangiocarcinoma ilare	»	18
Figura 5. Algoritmo terapeutico in paziente con fegato normale	»	19
Figura 6. Algoritmo terapeutico in paziente con fegato cirrotico	»	20
Figura 7. Lobo caudato	»	26
Figura 8. Faccia viscerale del fegato	»	27
Figura 9. Lobo caudato	»	29
Figura 10. Lobo caudato	»	30
Figura 11. Asportazione del lobo caudato	»	31
Figura 12. Epatectomia destra allargata ad S1 e ricostruzione del ramo sinistro della vena porta	»	33
Figura 13. Epatectomia destra	»	34
Figura 14. Via biliare principale	»	41
Figura 15. Apertura della VBP e misurazione della distanza tra il tumore e la confluenza dei dotti epatici	»	42

ABBREVIAZIONI

AISF	Associazione Italiana per lo Studio del Fegato
AJCC	American Joint Cancer Committee
ALPPS	Associating Liver Partition and Portal vein ligation for Staged hepatectomy
CA 19.9	Antigene carcino-embrionario 19.9
CCA	Colangiocarcinoma
CEA	Antigene carcino-embrionario
CPRM	Colangiopancreatografia a risonanza magnetica
CSP	Colangite sclerosante primitiva
DCP	Duodenocefalopancreasectomia
ECOG	Eastern Cooperative Oncology Group
EUS	Endoscopic UltraSonography
EUS-FNA/B	Endoscopic ultrasound-guided fine-needle aspiration biopsy
FLR	Future Liver Remnant
FLRV/BW	Future Liver Remnant Volume / Body Weight
FISH	Fluorescence in situ hybridization
HPD	Epatoduodenocefalopancreasectomia
ILCA	International Liver Cancer Association
pCCA	Colangiocarcinoma peri-ilare
PS	Performance status
PET	Tomografia a emissione di positroni
R0	Resezione chirurgica con margini negativi
R1	Resezione chirurgica con margini positivi microscopicamente
RM	Risonanza magnetica
TC	Tomografia computerizzata
VBP	Via biliare principale

INTRODUZIONE

Ogni intervento chirurgico è scandito da tempi e passaggi precisi, che si susseguono con un dato ordine e si incastrano esattamente come un insieme perfetto di ingranaggi, che dà il moto alle lancette di un orologio. Il chirurgo, con particolare cura e attenzione per i dettagli, dà carica e vita ad ogni minuto e, come un buon orologiaio, è pronto a porre rimedio ad ogni anomalia riscontrata in maniera imprevista.

Sono stati necessari anni al perfezionamento delle tecniche e delle procedure chirurgiche e l'esperienza secolare di centri sempre più specializzati si è unito e amalgamato al sempre maggiore avanzamento tecnologico raggiunto dalla società umana.

L'uomo, però, è un individuo unico. Ogni paziente è un caso a sé. Non diverge dagli altri solo per patologie concomitanti, fattori di rischio o familiarità per date patologie, ma ha in sé delle caratteristiche sue proprie, peculiari, che lo distinguono da ogni altro individuo.

È interessante e affascinante notare in sala operatoria le variabilità anatomiche esistenti tra un paziente e l'altro. Il chirurgo epatobiliopancreatico si trova, infatti, non infrequentemente di fronte ad anomalie e varianti delle vie biliari e vascolari.

Si scorge, dunque, sempre di più anche nella chirurgia epatobiliopancreatica la necessità di eseguire trattamenti sempre più mirati e disegnati sul singolo individuo, andando verso quella che, traslando il termine dalla medicina personalizzata, potremmo chiamare chirurgia epatobiliopancreatica personalizzata.

Diverse sono le patologie di interesse per il chirurgo epatobiliopancreatico. Nella presente monografia l'attenzione verrà posta sul secondo più frequente tumore primitivo epatico, il colangiocarcinoma e, in particolare, sul suo trattamento quando si localizza in sede ilare. Il nostro interesse si concentrerà sulla tecnica chirurgica e il fulcro del nostro studio è rappresentato dalla valutazione dell'utilità di eseguire la resezione del lobo caudato nel trattamento dei pazienti affetti da tale patologia.

Nella presente monografia, dunque, dopo aver fornito nel § 1. una breve panoramica sulle attuali conoscenze in merito al colangiocarcinoma, in particolare alla sua localizzazione in sede ilare, verranno prese in esame le possibilità di trattamento. Nel § 2. si focalizzerà l'attenzione sulla resezione del lobo caudato nel trattamento del colangiocarcinoma ilare, fulcro e centro del presente lavoro, con particolare riferimento all'anatomia chirurgica e alla tec-

nica chirurgica. Nel § 3. verranno analizzati gli aspetti tecnici del trattamento chirurgico, analizzando i concetti generali da tenere a mente quando si effettua un'epatectomia ed entrando nello specifico delle resezioni standard ed estese nel trattamento del colangiocarcinoma peri-ilare. A questa parte descrittiva e analitica, con richiami anatomici e spiegazione tecnica, farà seguito, nel § 4. una parte riflessiva e meditativa, in cui verranno messi in luce gli aspetti più propriamente pratici, i possibili vantaggi e svantaggi e in particolare le sfide che si trova ad affrontare il chirurgo epatobiliopancreatico durante tale procedura. Verranno, inoltre, valutati nel § 5. gli studi a tale riguardo presenti nella letteratura scientifica.

L'ultima parte sarà, infine, dedicata alle conclusioni. Da quanto trattato, emerge come la resezione del lobo caudato si stia configurando, a ragion veduta, come parte integrante e fondamentale del trattamento chirurgico del colangiocarcinoma ilare.

1. IL TRATTAMENTO DEL COLANGIOCARCINOMA ILARE

Il colangiocarcinoma (CCA) è il secondo tumore epatico primitivo più comune. Tale termine include una famiglia di neoplasie che originano in varie porzioni dell'albero biliare, caratterizzata da una prognosi sfavorevole e da una scarsa risposta ai farmaci chemioterapici e che ha mostrato un progressivo aumento di incidenza e mortalità. La resezione chirurgica con margini negativi (R0) associata a linfadenectomia regionale rappresenta l'unico trattamento potenzialmente curativo nei pazienti con neoplasia resecabile.

Diverse questioni rimangono ancora aperte nello scenario attuale su tale tematica. La necessità di chiarire vari aspetti della gestione clinica del CCA ha indotto recentemente l'Associazione Italiana per lo Studio del Fegato (AISF) a commissionare la stesura di linee guida dedicate, in collaborazione con un gruppo di società scientifiche italiane e in conformità con le raccomandazioni dell'*International Liver Cancer Association* (ILCA) [1-6].

1.1. Classificazione anatomica del colangiocarcinoma

Sulla base della localizzazione anatomica, il CCA può essere classificato in intra-epatico, peri-ilare, o distale:

- Il CCA intraepatico insorge nell'albero biliare intra-epatico (dai dut-

tuli biliari fino ai dotti biliari di secondo ordine).

- Il CCA peri-ilare insorge a livello del dotto epatico destro e/o sinistro e/o al dotto epatico comune.
- Il CCA distale insorge a livello del coledoco.

Questa classificazione, oltre a rispondere a una mera necessità catalogativa, è giustificata da un'esigenza pratica, data dalle differenze esistenti in termini di eziologia, fattori di rischio, patogenesi, gestione clinica ed approccio chirurgico tra i tre sottotipi.

Macroscopicamente, il CCA intraepatico può mostrare tre diverse modalità di crescita: formante massa, infiltrante periduttale ed a crescita intraduttale. Quella formante massa è la forma di presentazione più frequente. Mentre la forma infitrante periduttale è caratterizzata da una crescita longitudinalmente lungo il dotto biliare, che determina stenosi biliare e può invadere il parenchima epatico e mostrare caratteristiche combinate tra i tipi infiltrante periduttale e formante massa, il tipo a crescita intraduttale mostra una crescita papillare verso il lume del dotto.

Sia il CCA peri-ilare che distale possono mostrare similitudini con le forme infiltrante periduttale ed a crescita intraduttale del CCA intraepatico, anche se il CCA peri-ilare spesso presenta un modello di crescita nodulare piuttosto che infiltrante periduttale.

La forma infiltrante periduttale del CCA intraepatico, che origina dai grandi dotti biliari intraepatici, il CCA peri-ilare e il CCA distale sono spesso preceduti da lesioni preinvasive, tra cui neoplasie intraepiteliali biliari e neoplasie papillari intraduttali, mentre le lesioni preinvasive nella forma formante massa del CCA intraepatico sono sconosciute. Quest'ultima forma di solito insorge su malattie croniche del parenchima epatico non biliari.

Istologicamente, la stragrande maggioranza dei CCA peri-ilare e distale sono adenocarcinomi muco secernenti, ricchi di stroma desmoplastico, mentre gli intraepatici sono più eterogenei [1, 7-8].

1.2. Classificazione del colangiocarcinoma ilare sec. Bismuth-Corlette

Focalizzando ora la nostra attenzione sull'oggetto del presente lavoro, fondamentale importanza per il chirurgo epatobiliare riveste la classificazione del colangiocarcinoma ilare sec. Bismuth-Corlette, secondo la quale è possibile una suddivisione in quattro tipi sulla base della localizzazione anatomica

del tumore. Come esemplificato nella Figura 1, se il tumore è confinato al dotto epatico comune, lo definiremo dunque di tipo I; se si localizza alla convergenza ilare, sarà di tipo Il; se si trova a monte di questa, coinvolgendo il dotto epatico di destra, sarà di tipo llla, o se interessa invece il dotto epatico di sinistra, sarà di tipo lllb; se, infine, separa i dotti paramediano o posterolaterale, o i dotti segmentari dell'emifegato destro e sinistro, sarà di tipo IV [9].

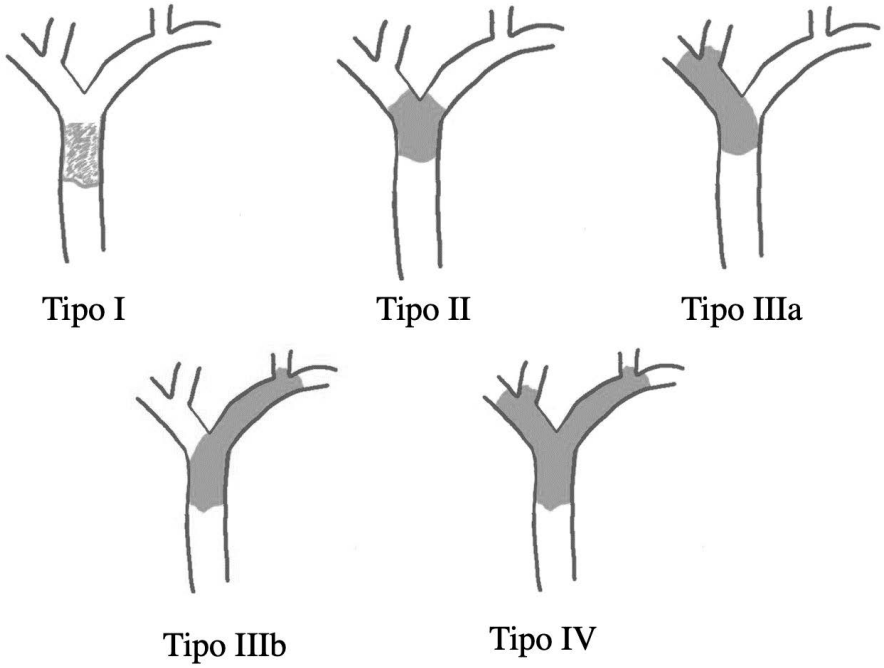

Figura 1. Classificazione del colangiocarcinoma ilare sec. Bismuth-Corlette

1.3. Fattori di rischio

È importante rilevare come circa il 70% dei CCA sia allo stato delle conoscenze attuali da considerarsi *de novo*, ovvero senza una manifesta causa predisponente. Nei restanti casi assumono importanza, in particolare, le condizioni flogistiche croniche dell'epitelio biliare [1, 10].

La colangite sclerosante primitiva rappresenta il principale fattore di rischio per il CCA [11]. Altre condizioni patologiche che aumentano il rischio

di sviluppare un CCA sono le epatopatie fibropolicistiche (fibrosi epatica congenita, amartomatosi biliare, malattia di Caroli, cisti coledociche). Anche i pazienti con malgiunzione bilio-pancreatica presentano un rischio aumentato, dato che la mancanza di funzione sfinterica alla convergenza dei dotti pancreatici e biliare può predisporre ad episodi di colangite ricorrente che potrebbero favorire la trasformazione neoplastica [12]. *Odds Ratio* elevati per lo sviluppo di CCA sono stati riscontrati anche nei pazienti con epatolitiasi.

Sono, inoltre, considerati fattori di rischio indipendenti l'età avanzata, il fumo, una familiarità per tumore, la lunga durata dei sintomi, la stenosi del dotto biliare, l'atrofia epatica, la localizzazione del calcolo nell'emisistema di sinistra, i calcoli residui, la recidiva dei calcoli e la coledocoenterostomia [1, 10-12].

1.4. Presentazione clinica del CCA ilare

La presentazione clinica più frequente del CCA ilare è l'ittero, seguito da dolore addominale, prurito e perdita di peso.

In caso di evidenza ecografica di ostruzione peri-ilare, la RM con mdc + CPRM sono utili nel discriminare tra stenosi benigne o maligne e nella valutazione del grado di estensione biliare.

Reperti suggestivi sono la presenza di un lungo segmento stenotico con margini spessi e irregolari, con restringimento asimmetrico, l'irregolarità del lume, il potenziamento (*enhancement*) durante la fase portale, una massa di tessuto molle periduttale e la crescita nodulare [1, 13].

1.5. Diagnosi istopatologica

L'EUS-FNA/B è l'esame che ci permette di ottenere una diagnosi definitiva [14]. Quando l'EUS-FNA/B non è diagnostica, è possibile eseguire una CPRE con campionamento (brushing e FISH per la ricerca della polisomia e/o biopsia, e/o biopsia di una lesione target guidata da colangioscopia).

È interessante notare, però, che, ancora oggi, almeno il 10% delle stenosi del dotto biliare che vanno incontro a resezione chirurgica con una diagnosi pre-chirurgica di malignità, risultano essere benigne all'esame istologico condotto sul reperto operatorio [1].

1.6. Valutazione preoperatoria

Il trattamento del colangiocarcinoma ilare necessita di una approfondita valutazione preoperatoria con planning chirurgico personalizzato, basato sulla valutazione di:

- Estensione della malattia
- Studio istopatologico
- Pattern di crescita del tumore
- Infiltrazione vascolare
- Marker tumorali (CA 19.9, CEA)
- Presenza/assenza di cirrosi epatica, steatosi epatica
- Volumetria epatica
- Funzionalità epatica
- Ipertensione portale
- Resecabilità/non resecabilità del tumore
- Stato generale di salute del paziente
- Rischi associati a ogni tipo di trattamento.

Tale valutazione necessita un approccio multidisciplinare, con il coinvolgimento di diverse figure professionali, oltre al chirurgo [15].

1.7. Stadiazione

Non esiste un sistema di stadiazione ampiamente accettato per il CCA. Il sistema TNM fornisce un sistema di classificazione clinicamente significativo correlato alla prognosi, sebbene si riveli limitato nella sua capacità di discriminare tra tumori T2 e T3.

Nonostante questo, l'ottava edizione dell'AJCC per la stadiazione del CCA intraepatico e peri-ilare, illustrata nella Figura 2, rappresenta il sistema classificativo attualmente in uso e raccomandato dalle linee guida, con benefici attesi di ordine terapeutico, epidemiologico e di ricerca traslazionale [1, 16, 17].

Tabella 4. American Joint Cancer Committee/Union for International Cancer Control 8th edition TNM staging for perihilar cholangiocarcinoma

Tumore primitivo (T)c:	
Tx	Tumore primitivo non può essere valutato
T0	Nessuna evidenza del tumore primitivo
Tis	Carcinoma in situ
T1	Tumore confinato al dotto biliare, con estensione fino alla lamina muscolare o al tessuto fibroso
	Tumore che supera la parete del dotto biliare invadendo il tessuto adiposo circostante
T2A	Tumore che invade il parenchima epatico adiacente
T2B	Tumore che invade unilateralmente i rami della vena porta o dell'arteria epatica
T3	Tumore che invade il ramo portale principale o le sue diramazioni bilateralmente, o l'arteria epatica comune, o i dotti biliari di secondo ordine di un lato con coinvolgimento della vena porta o dell'arteria epatica controlateralmente.
T4	
Linfonodi regionali (N):	
Nx	I linfonodi regionali non possono essere valutati
N0	Non metastasi ai linfonodi regionali
N1	Metastasi ai linfonodi regionali presenti (include linfonodi lungo il dotto cistico, il dotto biliare principale, arteria epatica e vena porta)
N2	Metastasi ai linfonodi periaortici, pericavali, lungo l'arteria mesenterica superiore e/o tripode celiaco
Metastasi a distanza (M):	
M0	Non metastasi a distanza
M1	Metastasi a distanza presenti

Stadio anatomico/gruppi prognostici:			
Stadio 0	Tis	N0	M0
Stadio I	T1	N0	M0
Stadio II	T2A-B	N0	M0
Stadio IIIA	T3	N1	M0
Stadio IIIB	T1-3	N1	M0
Stadio IIIB	T4	N0-1	M0
Stadio IVB	Ogni T	N2	M0
	Ogni T	Ogni N	M1

Figura 2. Stadiazione TNM (VIII edizione dell'AJCC)

Fonte: Associazione Italiana di Oncologia Medica (AIOM). (2019). Linee guida Tumori delle vie biliari.

1.8. Valutazione preoperatoria dell'estensione del tumore e resecabilità chirurgica

Focalizziamo ora la nostra attenzione su un punto fondamentale per il chirurgo: la valutazione preoperatoria dell'estensione del tumore e della resecabilità chirurgica.

Mediante tomografia computerizzata (TC) e/o risonanza magnetica (RM) + colangiopancreatografia a risonanza magnetica (CPRM), è possibile valutare l'estensione della malattia, la lunghezza del coinvolgimento del dotto biliare, la presenza di malattia metastatica (intra ed extraepatica), il volume epatico residuo (eventuale atrofia parenchimale), e l'invasione vascolare. Di-

battuto è l'utilizzo routinario della tomografia a emissione di positroni (PET), che assume un ruolo nella possibilità di escludere la malattia metastatica occulta o il coinvolgimento linfonodale. Infatti, TC e RM vengono utilizzate abitualmente come parte della stadiazione iniziale, ma purtroppo l'accuratezza nella rilevazione delle metastasi linfonodali non è soddisfacente [18, 19].

La valutazione della resecabilità potrebbe cambiare nel prossimo futuro, data la recente emergenza e diffusione della colangioscopia e dell'ecografia endoscopica (EUS) in tale ambito.

I criteri di non resecabilità generali includono la presenza di metastasi epatiche, polmonari, peritoneali e ai linfonodi extra-regionali (para-aortici ed extraperitoneali) [1, 13].

1.9. Valutazione del Future Liver Remnant (FLR)

Particolare importanza nella chirurgia epatica, in particolare nelle resezioni estese, assume la valutazione corretta della riserva funzionale epatica, sia dal punto di vista quantitativo, che qualitativo.

A tale proposito, negli ultimi anni giunge in nostro soccorso la tecnologia. Nei casi in cui si prevedono resezioni epatiche estese o in cui la lesione epatica sia localizzata in una sede ostica, è possibile fare ricorso a software che permettono la ricostruzione 3D delle strutture anatomiche partendo dalle immagini TC, consentendo una migliore definizione dell'iter terapeutico, pianificando al meglio l'intervento chirurgico [20-25].

Su tale tema abbiamo recentemente pubblicato un capitolo di libro con la casa editrice Springer [20].

Esempi di tale splendido ausilio sono visibili nella Figura 3 e Figura 4.

- Volume totale del fegato: 1939 cc
- **Volume del fegato residuo**: 342 cc (**18%** circa del volume totale)
- Volume del fegato rimosso: 1597 cc (82% circa del volume totale)

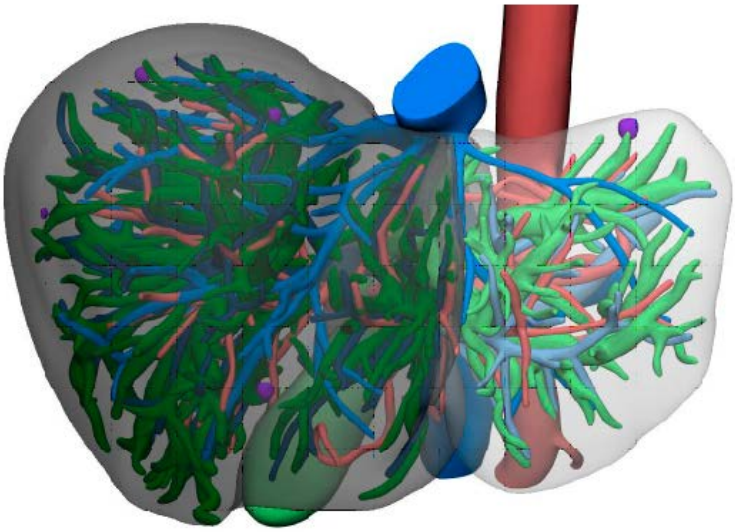

Vista superiore

Figura 3. Ricostruzione 3D del fegato di un nostro paziente con colangiocarcinoma ilare. Vista superiore.

Studio e realizzazione di Medical Device Custom Made with HA3D™ technology (Hyper accuracy 3D™). Fornito da MEDICS srl—Torino, Italia

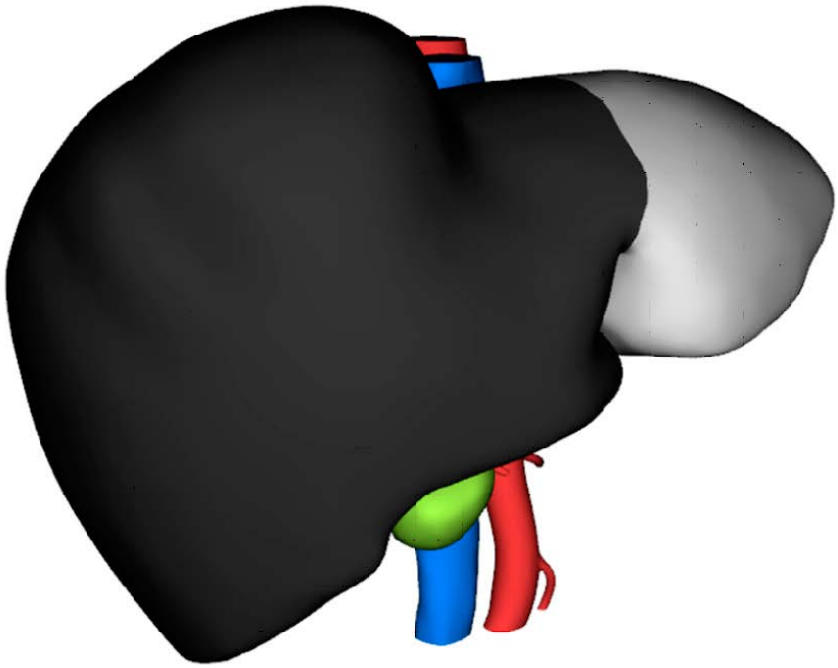

Figura 4. Ricostruzione 3D del fegato di un nostro paziente con colangiocarcinoma ilare

Studio e realizzazione di Medical Device Custom Made with HA3D™ technology (Hyper accuracy 3D™). Fornito da MEDICS srl—Torino, Italia

Fondamentale risulta anche la valutazione della funzionalità del fegato residuo, dove in casi selezionati assume rilievo l'utilizzo del test di clearance del verde d'indocianina.

Nel planning chirurgico risulta dunque di basilare importanza la valutazione di:

- Volumetria epatica
- Funzionalità epatica (presenza/assenza di cirrosi epatica, ipertensione portale, steatosi epatica)
- Stato generale di salute del paziente (comorbilità, *fit for surgery*)

Nella Figura 5 e nella Figura 6 sono esemplificati gli algoritmi raccomandati dalla letteratura in caso di paziente con fegato normale e cirrosi epatica, rispettivamente [22].

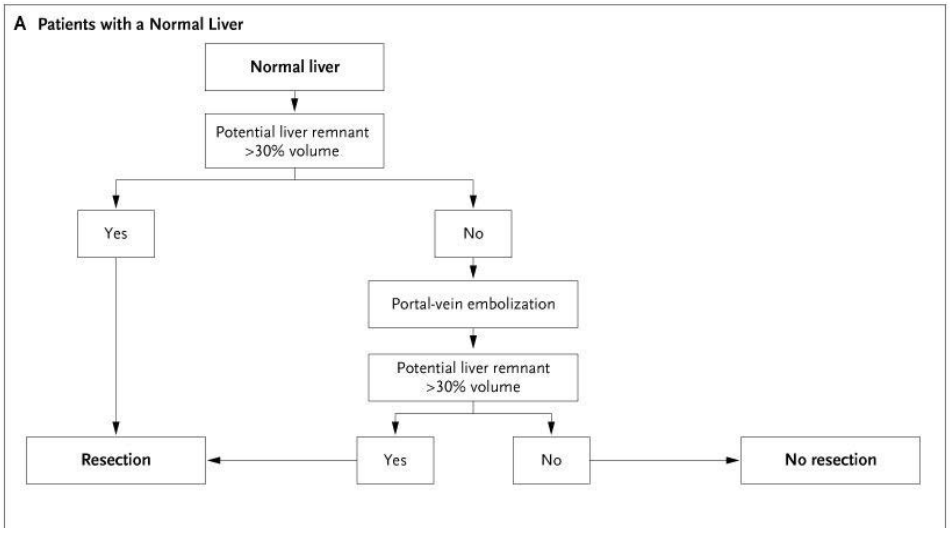

Figura 5. Algoritmo terapeutico in paziente con fegato normale

Fonte: Clavien, P. A., Petrowsky, H., DeOliveira, M. L., Graf, R. (2007). Strategies for safer liver surgery and partial liver transplantation. The New England journal of medicine, 356(15), 1545–1559. https://doi.org/10.1056/NEJMra065156

Figura 6. Algoritmo terapeutico in paziente con fegato cirrotico

Fonte: Clavien, P. A., Petrowsky, H., DeOliveira, M. L., Graf, R. (2007). Strategies for safer liver surgery and partial liver transplantation. *The New England journal of medicine*, *356*(15), 1545–1559. https://doi.org/10.1056/NEJMra065156

1.10. Chirurgia

La resezione chirurgica con margini negativi (R0) associata a linfadenectomia regionale rappresenta l'unico trattamento potenzialmente curativo nei pazienti con neoplasia resecabile [26, 27]. Il tipo di intervento è correlato alla sede della neoplasia:

- DCP per tumori del terzo medio e terzo distale della via biliare principale (VBP);
- Resezione della convergenza biliare con la VBP associata a resezione epatica maggiore e caudectomia per tumori dell'ilo epatico o peri-ilari (pCCA);

- In rari casi è possibile considerare la resezione isolata della VBP per tumori del terzo medio della VBP;
- Una resezione epatica associata a DCP può essere indicata per colangiocarcinomi diffusi della VBP.

L'obiettivo del trattamento chirurgico curativo è la resezione con margini istologicamente negativi per malattia (R0). Tale obiettivo spesso può essere raggiunto solo dopo un'ampia resezione epatica e/o la resezione del tratto biliare extraepatico.

La rimozione della malattia linfonodale clinicamente sospetta è obbligatoria, mentre il ruolo della linfadenectomia di routine è meno definito, sebbene sia pratica corrente soprattutto in diversi centri giapponesi [26].

Per quanto riguarda il CCA peri-ilare, la resezione del tratto biliare interessato con resezione epatica "en bloc" (epatectomia estesa, fegato destro o sinistro con il lobo caudato) è la tipica procedura chirurgica [1, 9].

1.11. Resezioni estese e ricostruzioni vascolari

La resezione estesa e la ricostruzione della vena porta e dell'arteria epatica sono spesso necessarie nei casi avanzati.

L'insufficienza epatica postoperatoria è la causa più comune di mortalità dopo epatectomia estesa. Pertanto, vengono frequentemente applicate misure che consentono l'epatectomia estesa in pazienti altrimenti non resecabili. La misura applicata più frequentemente è l'embolizzazione portale, che è indicata nei pazienti da sottoporre ad epatectomia destra, epatectomia destra allargata o resezione parenchimale > 50% del volume totale del fegato [1, 28-31].

1.12. Embolizzazione portale Vs ALPPS

Come già accennato, per ovviare al rischio di insufficienza epatica postoperatoria, nei casi in cui si prevedano resezioni epatiche estese, la misura che viene applicata con maggiore frequenza è l'embolizzazione portale.

Si suggerisce il ricorso all'embolizzazione della vena porta in pazienti senza ittero o cirrosi, da sottoporre a resezione epatica con volume epatico residuo insufficiente (FLRV/BW <0,5%).

Al fine di indurre, in breve tempo, una ipertrofia significativa del fegato residuo, alcuni autori propongono la metodica ALPPS (*Associating Liver Partition and Portal vein ligation for Staged hepatectomy*).

Alla luce dell'elevata mortalità postoperatoria (40-44%), l'ALPPS non è più considerata nei pazienti con CCA peri-ilare, dove l'embolizzazione portale rimane la procedura di scelta al fine di aumentare il volume di fegato residuo nei pazienti candidati a epatectomie maggiori o estese; ALPPS potrebbe essere considerata per casi selezionati di CCA intra-epatico.

Si sconsiglia il ricorso all'ALPPS in pazienti sottoposti a resezione epatica con volume epatico residuo insufficiente (FLRV/BW<0,5%), ma senza ittero o cirrosi.

Tale raccomandazione potrebbe cambiare nei prossimi anni qualora venissero confermati i risultati di alcuni studi recenti, che mostrano benefici terapeutici dell'ALPPS non gravati da alta mortalità postoperatoria [1, 32-34].

1.13. Drenaggio biliare preoperatorio

La decisione di eseguire il drenaggio biliare dovrebbe essere presa nell'ambito di un team multidisciplinare.

Le indicazioni assolute per il drenaggio biliare sono:

- pazienti con colangite o sepsi di origine biliare;
- pazienti con prurito intrattabile;
- pazienti con ittero grave o di lunga durata (bilirubina totale> 15 mg / dl);
- idonei a procedure preoperatorie come l'embolizzazione portale.

A parte queste indicazioni, diversi studi e metanalisi hanno concluso che il drenaggio biliare di routine non conferisce alcun vantaggio, poiché il drenaggio preoperatorio non migliora la morbilità e la mortalità dei pazienti con CCA peri-ilare resecato.

Un quesito aperto resta se sia da preferire il drenaggio biliare endoscopico o percutaneo.

Non ci sono differenze sostanziali in termini di sopravvivenza o complicanze post-chirurgiche tra drenaggio biliare endoscopico e percutaneo.

La letteratura recente suggerisce un approccio percutaneo nei pazienti con CCA peri-ilare e un approccio endoscopico nei pazienti con CCA distale.

Tuttavia, a causa dei risultati controversi, la decisione tra un approccio percutaneo o endoscopico deve essere presa anche sulla base dell'esperienza e delle capacità dei diversi centri [1, 35-40].

1.14. Invasione della vena porta

L'invasione di entrambi i rami portali controindica fortemente la resezione epatica e questo è stato sostenuto da differenti linee guida. Tuttavia, l'infiltrazione della vena porta unilaterale, anche se riscontrata all'esame istopatologico dopo resezione chirurgica, non rappresenta un fattore prognostico negativo indipendente.

Si suggerisce la resezione epatica combinata alla resezione della vena porta nei pazienti con diagnosi di CCA peri-ilare ed evidenza preoperatoria di invasione unilaterale della vena porta [1].

1.15. Terapia adiuvante

Si suggerisce ciclo di chemioterapia adiuvante di sei mesi con capecitabina nei pazienti con CCA sottoposti a resezione chirurgica con intento curativo (R0, R1).

Si suggerisce di considerare la radioterapia adiuvante nei pazienti con CCA peri-ilare con resezione microscopicamente positiva dei margini chirurgici (R1) [1, 41 - 45].

1.16. Trapianto di fegato

Per i pazienti con CCA peri-ilare non resecabili che soddisfano i criteri del protocollo "Mayo Clinic" per il trapianto di fegato, si suggerisce di rivolgersi a un centro trapianti che abbia un protocollo approvato per il CCA peri-ilare [1, 46, 47].

1.17. Malattia non resecabile

Nei pazienti con CCA avanzato non resecabile e buon performance status (PS ECOG di 0-1), si raccomanda la combinazione di cisplatino e gemcitabina come chemioterapia di prima linea.

Nei pazienti con CCA avanzato non resecabile che progredisce dopo chemioterapia di prima linea con gemcitabina e derivati del platino e un buon performance status (PS ECOG di 0-1), si suggerisce di considerare una seconda linea di chemioterapia a base di fluoropirimidina [1, 48-50].

2. LA RESEZIONE DEL LOBO CAUDATO NEL TRATTAMENTO DEL COLANGIOCARCINOMA ILARE

La nostra attenzione si concentrerà ora sul fulcro e centro della presente monografia, la resezione del lobo caudato nel trattamento del colangiocarcinoma ilare. A una breve parte descrittiva, con richiami anatomici e di tecnica chirurgica, farà seguito una parte riflessiva, in cui verranno esposte alcune considerazioni più propriamente pratiche e verranno analizzati gli studi a tale riguardo presenti nella letteratura scientifica.

2.1. Anatomia chirurgica

Da un punto di vista anatomico, secondo la Consensus di Tokyo 2020 sulla terminologia dell'anatomia e delle resezioni epatiche, che si proponeva di aggiornare il sistema di Brisbane 2000 [51], il Segmento I epatico (lobo caudato) è costituito da tre parti:

- lobo di Spigelio (la porzione sinistra);
- la porzione paracavale (la porzione destra);
- il processo caudato.

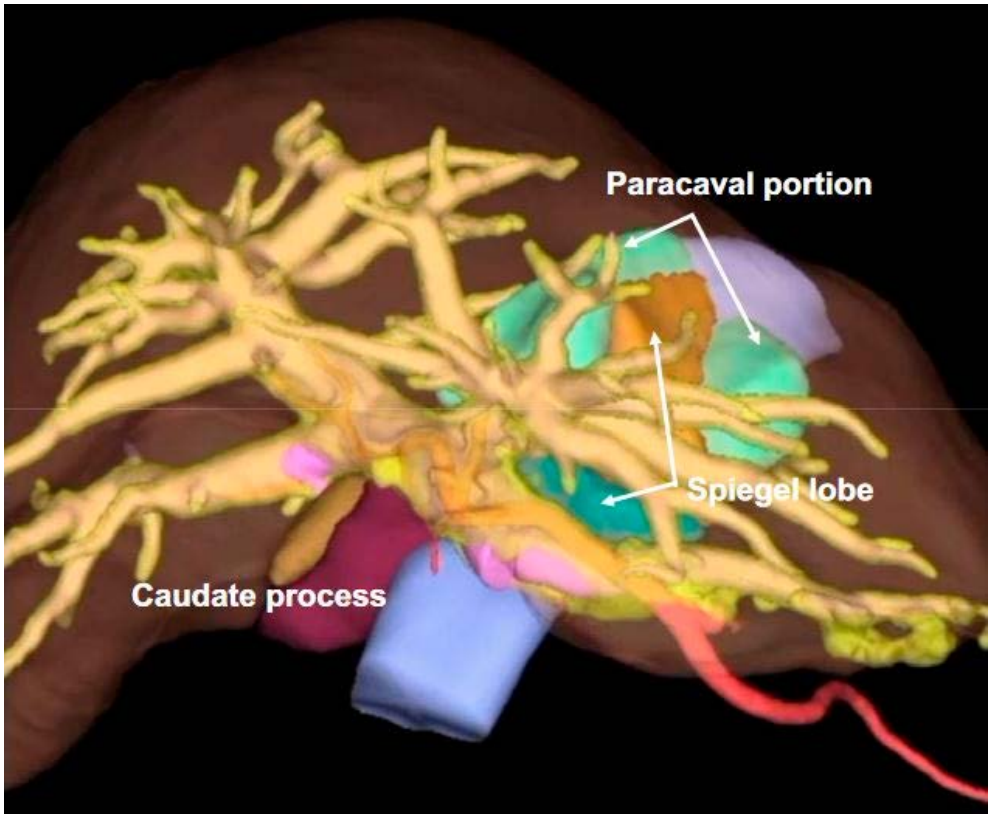

Figura 7. Lobo caudato

Fonte: Wakabayashi, G., Cherqui, D., Geller, D. A., Abu Hilal, M., Berardi, G., Ciria, R., Abe, Y., Aoki, T., Asbun, H. J., Chan, A. C. Y., Chanwat, R., Chen, K. H., Chen, Y., Cheung, T. T., Fuks, D., Gotohda, N., Han, H. S., Hasegawa, K., Hatano, E., Honda, G., Itano, O., Iwashita, Y., Kaneko, H., Kato, Y., Kim, J. H., Liu, R., López-Ben, S., Morimoto, M., Monden, K., Rotellar, F., Sakamoto, Y., Sugioka, A., Yoshiizumi, T., Akahoshi, K., Alconchel, F., Ariizumi, S., Benedetti Cacciaguerra, A., Durán, M., Garcia Vazquez, A., Golse, N., Miyasaka, Y., Mori, Y., Ogiso, S., Shirata, C., Tomassini, F., Urade, T., Wakabayashi, T., Nishino, H., Hibi, T., Kokudo, N., Ohtsuka, M., Ban, D., Nagakawa, Y., Ohtsuka, T., Tanabe, M., Nakamura, M., Tsuchida, A., Yamamoto, M. (2022). The Tokyo 2020 terminology of liver anatomy and resections: Updates of the Brisbane 2000 system. *Journal of hepato-biliary-pancreatic sciences*, *29*(1), pp. 6–15. https://doi.org/10.1002/jhbp.1091

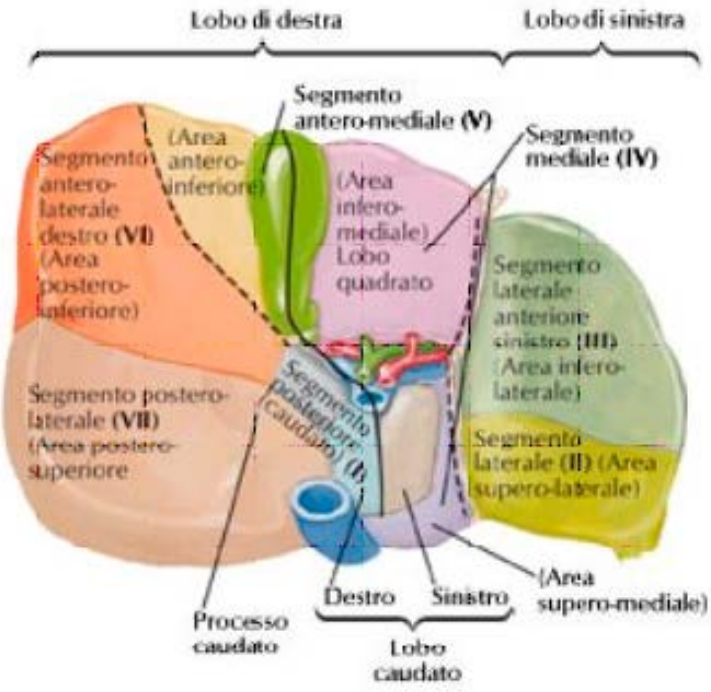

Figura 8 Faccia viscerale del fegato

Fonte: Netter Atlante di Anatomia Umana. Disponibile in: http://netter.edizioniedra.it/cm/inc/inc_popup_ingrandisci.asp?src=g&id=16 Accesso: 30 ottobre 2023.

La maggior parte dell'afflusso di sangue al lobo caudato è fornita dai rami segmentali posteriori della vena porta e dall'arteria epatica sinistra.

Il drenaggio biliare avviene nel dotto epatico destro o sinistro cranialmente alla vena porta.

Il drenaggio venoso epatico comprende alcuni rami considerevoli e diversi più piccoli che confluiscono direttamente nella vena cava inferiore.

Non bisogna, però, dimenticare che sono state descritte numerose variazioni anatomiche delle strutture vascolari e biliari per il lobo caudato [51-58].

2.2. Tecnica chirurgica

A seconda delle dimensioni e della localizzazione del tumore, il lobo caudato può essere esposto attraverso il lato sinistro o destro, o entrambi con un

approccio combinato, oppure attraverso il più impegnativo approccio transepatico anteriore. Le procedure operatorie di resezione del lobo caudato comprendono la resezione parziale isolata, la resezione completa isolata e varie segmentectomie epatiche in combinazione con la lobectomia caudata completa. L'elemento chiave di una resezione sicura del lobo caudato è la meticolosa dissezione e l'accurato controllo posteriormente delle vene caudate retroepatiche e l'esposizione anteriormente dei rami che si uniscono alla vena epatica media. Il dissettore ad ultrasuoni è uno strumento prezioso per la sezione precisa del parenchima epatico e la denudazione dei rami venosi.

La resezione del lobo caudato come procedura isolata è un trattamento oncologicamente appropriato solo in una percentuale esigua di pazienti. La resezione combinata del lobo caudato risulta spesso necessaria. Dall'esperienza iniziale della segmentectomia epatica con resezione del lobo caudato per carcinoma dell'ilo epatico da parte del gruppo di Nagoya negli anni '80, diversi centri hanno riportato un miglioramento della sopravvivenza con epatectomie più estese, che includevano la resezione del lobo caudato, verosimilmente dovuto ai tassi più elevati di margini di resezione negativi [51-58].

Figura 9 Lobo caudato

Fonte: foto intraoperatoria (Clinica Chirurgica, A.O.U: Sassari).

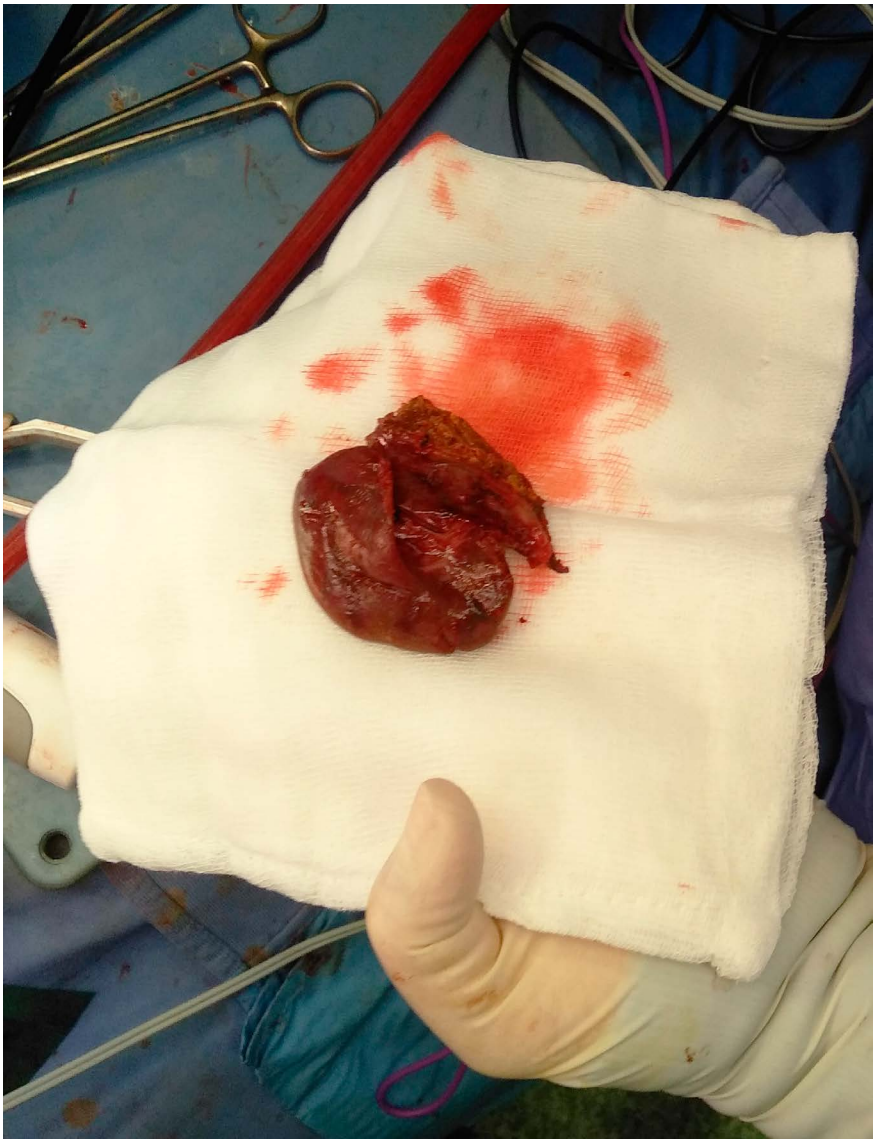

Figura 10 Lobo caudato

Fonte: foto intraoperatoria (Clinica Chirurgica, A.O.U: Sassari).

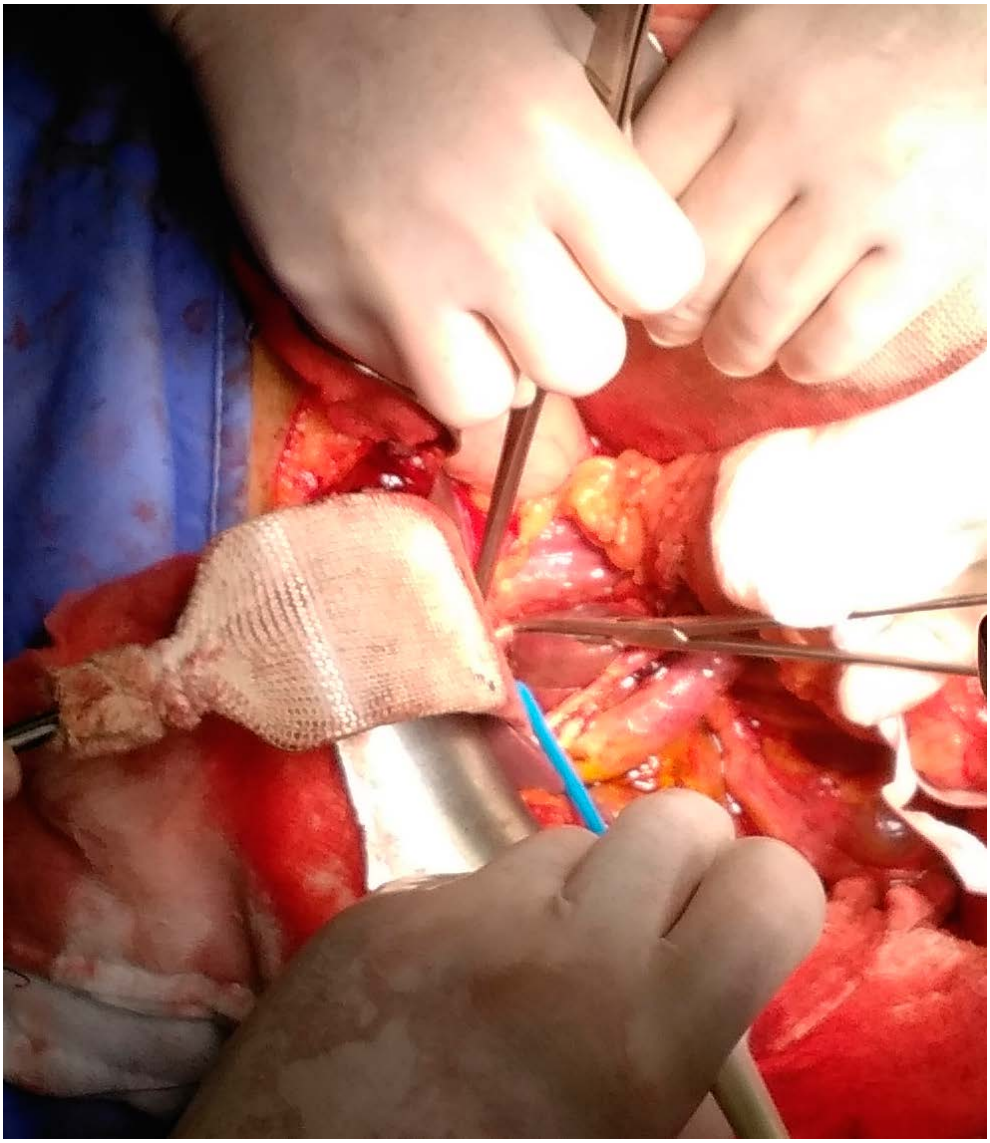

Figura 11 Asportazione del lobo caudato

Fonte: foto intraoperatoria (Clinica Chirurgica, A.O.U: Sassari).

3. RESEZIONI EPATICHE STANDARD ED ESTESE NEL TRATTAMENTO DEL COLANGIOCARCINOMA ILARE

Uno dei principali obiettivi del trattamento del colangiocarcinoma peri-ilare è il raggiungimento di margini chirurgici liberi da tumore. La resezione del lobo caudato è spesso indispensabile per garantire la radicalità oncologica dell'intervento chirurgico. Tale procedura può essere eseguita come procedura isolata o, più frequentemente, come componente di un'epatectomia maggiore.

Si rende, dunque, ora necessario approfondire il tema delle resezioni epatiche a cui la resezione del lobo caudato si accompagna frequentemente.

Il presente paragrafo, dopo una breve esposizione dei concetti generali rilevanti nei casi di epatectomia, sarà dedicato alla descrizione delle tecniche e procedure specifiche delle resezioni standard ed estese nel trattamento del colangiocarcinoma ilare.

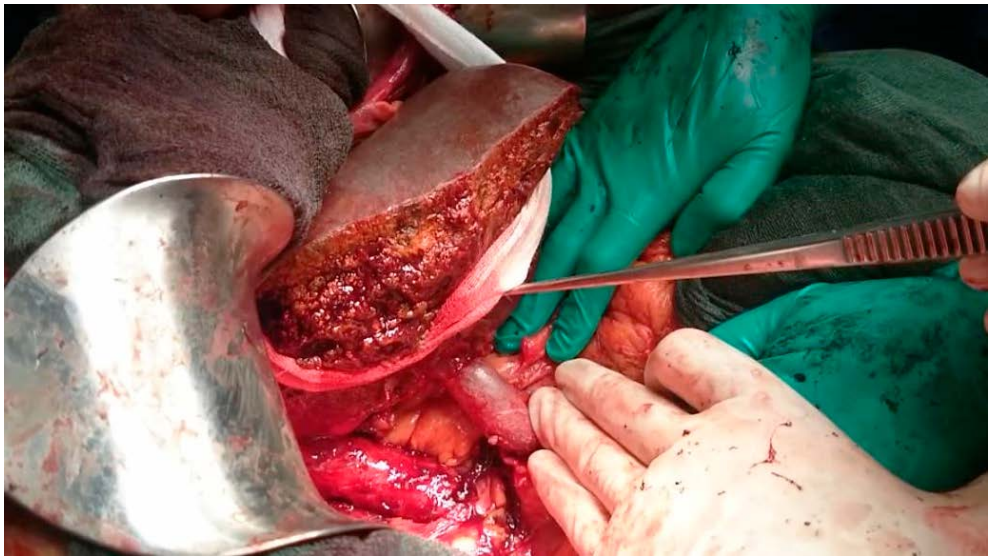

Figura 12 Epatectomia destra allargata ad S1 e ricostruzione del ramo sinistro della vena porta

Fonte: foto intraoperatoria (Clinica Chirurgica, A.O.U: Sassari).

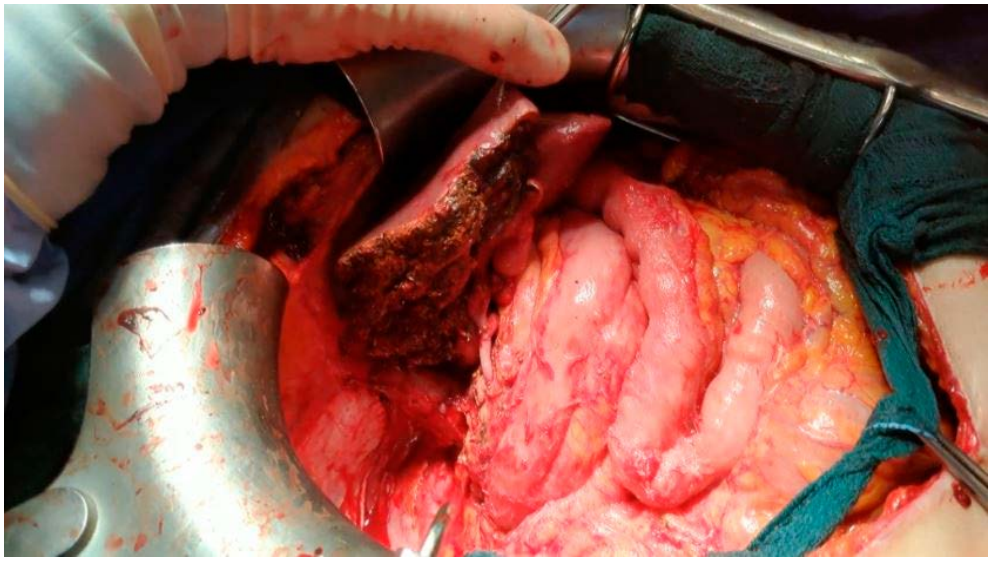

Figura 13 Epatectomia destra

Fonte: foto intraoperatoria (Clinica Chirurgica, A.O.U: Sassari).

3.1 Concetti generali sulle epatectomie

Una perfetta e scrupolosa conoscenza dell'anatomia e dei piani vascolari rappresenta un bagaglio imprescindibile per ogni chirurgo che si appresti ad affrontare un intervento di chirurgia epatica.

Il primo concetto che occorre richiamare all'attenzione è la definizione di epatectomie tipiche. Con tale termine si fa riferimento a quelle che vengono eseguite lungo le scissure anatomiche.

Ne esistono chiaramente di diversi tipi. Potranno dunque essere maggiori, super-allargate, limitate, segmentarie o sub-segmentarie, a seconda dei segmenti di fegato che verranno asportati.

È possibile, inoltre, classificarle a seconda del tipo di controllo vascolare adottato: controllo vascolare immediato, sezione parenchimale immediata o combinazione dei due approcci. Tale controllo potrà essere peduncolare, selettivo, sovra-ilare, intra-epatico od ottenuto mediante esclusione vascolare.

Come precedentemente esposto, ogni epatectomia deve essere preceduta da una fase pre-operatoria, durante la quale viene effettuato uno studio com-

pleto e approfondito delle lesioni e dell'anatomia vascolare reale del fegato. Questo viene realizzato con l'ausilio degli esami di diagnostica per immagini, quali l'ecografia, la tomografia computerizzata, la risonanza magnetica, e score e test per la valutazione della funzionalità epatica (es. test di clearance del verde indocianina) a seconda dei casi.

Soprattutto in caso di resezioni estese, fondamentale importanza assumono anche l'anestesia e la rianimazione intra-operatoria.

Passando a qualche nota di tecnica chirurgica, la via d'accesso è generalmente una via sottocostale destra, che può essere più o meno estesa. All'approccio open si affiancano negli ultimi anni anche quello laparoscopico e, più recentemente, quello robotico. Il fegato deve essere liberato in modo da poterne eseguire la completa esplorazione, anche ecografica. La sezione parenchimale viene eseguita in modo da scoprire i peduncoli vascolari nel fegato e legarli elettivamente. La buona legatura delle vie biliari viene controllata a fine intervento [59, 60].

Affrontiamo ora nello specifico il tema delle resezioni epatiche in caso di colangiocarcinoma peri-ilare, focalizzando l'attenzione prima sulla resezione standard e successivamente sulle resezioni estese, con particolare riguardo per la tecnica chirurgica in tali casi. Tale tema è ben caratterizzato in un capitolo di Ebata e Nagino nel libro *Blumgart's surgery of the liver, biliary tract, and pancreas* [61].

3.2. Resezione standard

Quando utilizziamo il termine "resezione standard" per colangiocarcinoma peri-ilare, intendiamo un'epatectomia destra o sinistra, con asportazione del lobo caudato, asportazione della via biliare extraepatica e dissezione linfonodale, seguiti da confezionamento di anastomosi bilioenterica.

Come già sottolineato precedentemente, l'obiettivo dell'intervento chirurgico è eseguire una resezione *en bloc* con margini liberi da tumore (R0).

Tale approccio è indicato nei colangiocarcinomi peri-ilare di tipo da I a III sec. Bismuth-Corlette senza invasione vascolare macroscopica, che rappresentano gli stadi da I a III dell'*American Joint Committee on Cancer* (AJCC, 8ª edizione) o malattia localizzata.

Dal punto di vista tecnico, possiamo suddividere tale approccio nelle seguenti fasi:

1. linfoadenectomia con sezione del coledoco;

2. divisione vascolare dell'emifegato nell'ilo epatico (metodo di controllo vascolare);
3. mobilitazione dell'emifegato e del lobo caudato;
4. transezione del parenchima epatico;
5. divisione del dotto biliare intraepatico prossimale.

Per quanto concerne la linfoadenectomia, essa viene eseguita generalmente nel legamento epatoduodenale, regione retropancreatica e lungo l'arteria epatica comune. I linfonodi periaortici, perigastrici o dell'asse celiaco (linfonodi distanti) in rari casi sono completamente asportati. Quando vengono asportati è solo ai fini della stadiazione. Il coledoco viene sezionato a livello del suo ingresso nel pancreas, il più lontano possibile dal tumore per consentire un'adeguata lunghezza di margine duttale libero. L'esame istopatologico estemporaneo della sezione congelata del coledoco viene eseguita di routine per verificare la presenza di infiltrazione tumorale. Nei casi di coinvolgimento di tale sezione duttale, deve essere eseguita un'ulteriore resezione del coledoco intrapancreatico, al fine di garantire la radicalità oncologica e valutare la necessità di una resezione estesa (epatoduodenocefalopancreasectomia).

Dopo la divisione del ramo della vena porta e dell'arteria epatica dell'emifegato interessato, vengono accuratamente legati tutti i rami portali per il lobo caudato. In particolare, in corso di un'epatectomia sinistra, il ramo anteriore destro dell'arteria epatica e il ramo destro della vena porta sono isolati dal sistema duttale il più prossimalmente possibile. Qualora, invece, si tratti di un'epatectomia destra, l'arteria epatica sinistra viene isolata dal sistema duttale al margine destro della vena porta sinistra.

La linea di resezione del dotto biliare prossimale dipende dall'estensione di queste dissezioni all'ilo epatico.

I tumori peri-ilari originano dai grandi dotti biliari (dotto epatico destro, dotto epatico sinistro, confluenza biliare o porzione superiore del coledoco) o dal parenchima epatico adiacente all'ilo, invadendo frequentemente le strutture portali, così come i dotti biliari, del lobo caudato. Tale infiltrazione tumorale viene spesso sottovalutata dagli esami di diagnostica per immagini preoperatori. Si rende perciò necessaria l'asportazione del lobo caudato per ottenere una resezione curativa nei colangiocarcinomi peri-ilari.

Per quanto concerne la transezione parenchimale, essa viene generalmente effettuata lungo la vena epatica media perché si trova a circa 1-2 cm di distanza dal dotto biliare peri-ilare. La sezione del fegato viene portata avanti lungo la vena in modo che il tumore non sia esposto. La transezione prosegue sul margine destro della vena cava inferiore in corso di un'epatectomia sini-

stra e lungo il canale di Aranzio se si tratta di un'epatectomia destra. Dopo il completamento della resezione parenchimale, il dotto biliare prossimale viene sezionato [61-64].

3.3. Resezioni estese

Bisogna, però, tenere in considerazione che una percentuale non trascurabile di pazienti si presenta con quadri avanzati. Tali pazienti affetti da colangiocarcinomi peri-ilari possono, infatti, presentarsi anche con una malattia di stadio IVa secondo AJCC, in particolare tumori di tipo IV secondo Bismuth-Corlette con invasione vascolare macroscopica. In pazienti con tumori così avanzati, per aumentare il tasso di resecabilità, si rende necessario un approccio esteso alternativo.

A seguire vengono esposti in dettaglio i tre principali interventi chirurgici nell'approccio esteso: epatectomia super allargata, epatectomia combinata con resezione vascolare ed epatoduodenocefalopancreasectomia [61].

3.3.1. Resezioni estese: epatectomia super allargata

Nei pazienti con tumori di tipo IV secondo Bismuth-Corlette ottenere una resezione R0 con un'epatectomia standard è difficile, a causa del coinvolgimento bilaterale delle radici dei dotti biliari di secondo ordine.

È talmente difficile che persino Bismuth e colleghi nel 1992 avevano proposto che i tumori di tipo IV non fossero resecabili e questa convinzione è stata mantenuta e seguita da tanti chirurghi per circa 25 anni. Questo concetto ha perso di validità grazie all'avvento dell'epatectomia allargata. Tale procedura, destra o sinistra, consente una resezione R0 anatomica, con margini prossimali negativi in molti pazienti con tumore di tipo IV.

Vediamo ora i dettagli di questa procedura dal punto di vista tecnico.

In un'epatectomia destra allargata, i rami portali del segmento IV sono legati e sezionati all'origine. Tutti i piccoli rami portali che originano dal lato craniale della porzione ombelicale della vena porta sinistra sono accuratamente legati e sezionati. I rami arteriosi per la sezione laterale sinistra sono conservati. La transezione del fegato è diretta lungo il legamento falciforme e i dotti biliari della sezione laterale sinistra sono divisi sul lato "sinistro" ombelicale. Con questa procedura il dotto epatico sinistro può essere resecato

circa 1 cm oltre la confluenza rispetto a un'epatectomia destra classica. Tale accorgimento tecnico comporta che l'incidenza di margini duttali prossimali negativi nei pazienti con tumori Bismuth di tipo IV con predominanza del lato destro aumenta (57% con un'epatectomia destra e 89% con un'epatectomia destra allargata).

In un'epatectomia sinistra allargata, l'arteria epatica destra viene accuratamente isolata e tutti gli altri rami che irrorano il fegato (arteria epatica sinistra, arteria cistica e arteria epatica anteriore destra) vengono legati e sezionati. I rami della vena porta sinistra, destra anteriore e destra posteriore sono isolati e i rami sinistro e anteriore destro sono legati e sezionati. Il lobo caudato e l'emifegato sinistro sono mobilizzati dalla vena cava inferiore dal lato sinistro. La transezione del fegato viene quindi iniziata lungo la demarcazione tra i settori anteriore destro e posteriore destro. Infine, il dotto biliare posteriore destro viene sezionato in corrispondenza del lato cranioventrale del ramo posteriore destro della vena porta.

La transezione parenchimale può essere tecnicamente impegnativa per diversi motivi. Innanzitutto, bisogna considerare che l'epatectomia sinistra allargata è una procedura non comune. Essa rappresenta meno del 5% delle procedure in diverse casistiche di grandi dimensioni. Inoltre, la vena epatica destra non sempre costituisce il punto di riferimento della fessura portale destra. Infine, dato che il piano di transezione è variabile e non sempre piatto, la divisione parenchimale può richiedere tempo e comportare una maggiore perdita di sangue intraoperatoria.

Con questa procedura il dotto biliare posteriore destro potrebbe essere resecato con una lunghezza di circa 7 mm oltre la confluenza rispetto a un'epatectomia sinistra classica. Questo comporta un aumento della percentuale di margini duttali prossimali negativi nei pazienti con tumori Bismuth di tipo IV con predominanza del lato sinistro (84% nell'epatectomia sinistra e 97% nell'epatectomia sinistra allargata) [61].

3.3.2. Resezioni estese: epatectomia con resezione vascolare

Data la vicinanza anatomica del dotto epatico comune alla vena porta e all'arteria epatica, i colangiocarcinomi peri-ilari coinvolgono frequentemente la biforcazione o il tronco principale di questi vasi.

In passato, l'invasione vascolare era la principale causa di non resecabilità.

Tuttavia, con il perfezionamento delle tecniche chirurgiche, anche tali tumori avanzati possono essere rimossi, tramite un intervento chirurgico di epatectomia combinato con la ricostruzione vascolare.

Le ricostruzioni vascolari sono classificate in tre tipi:

- sola resezione della vena porta;
- sola resezione dell'arteria epatica;
- contemporanea resezione della vena porta e dell'arteria epatica.

La resezione della vena porta è ampiamente eseguita nei grandi centri e il suo beneficio clinico è stato confermato in diversi studi [61, 65-69].

La resezione dell'arteria epatica rimane ancora controversa a causa delle esigenze tecniche e della limitata letteratura scientifica che dimostri benefici in termini di sopravvivenza [70].

L'epatectomia combinata con la resezione simultanea della vena porta e dell'arteria epatica rappresenta una delle procedure più complesse nella chirurgia epatobiliare.

Diversi chirurghi sostengono una "tecnica senza contatto" ("*no-touch technique*"), in cui la vena porta viene resecata prima della transezione del fegato [71, 72].

La resezione vascolare va eseguita solo quando si reperta che il vaso interessato aderisce al tumore durante la scheletrizzazione del legamento epatoduodenale.

Non vi è indicazione a una resezione profilattica o preventiva dei grandi vasi nei casi senza invasione vascolare macroscopica, dato che la resezione vascolare è associata a complicanze significative.

Nella maggior parte dei casi, una resezione della vena porta viene eseguita immediatamente dopo la rimozione del pezzo operatorio perché la visione chirurgica diventa ottimale per il posizionamento del clamp vascolare e la sutura. Nella ricostruzione successiva alla resezione segmentale, viene eseguita un'anastomosi *end-to-end* mediante sutura intraluminale continua nella parete posteriore e sutura extraluminale continua (*over and over*) nella parete anteriore. In genere tale sutura viene realizzata con polipropilene 5-0 o 6-0. Quando necessario, può essere interposto un graft venoso autologo. Si può utilizzare una vena iliaca esterna destra perché questa vena può essere asportata con una lunghezza maggiore e ha un diametro simile alla vena porta, risultando dunque più vantaggiosa rispetto ad altri vasi autologhi.

I tumori peri-ilari del lato destro raramente coinvolgono l'arteria epatica sinistra. I tumori del lato sinistro, tuttavia, occasionalmente coinvolgono l'arteria epatica destra. Ciò è dovuto all'anatomia di tale regione, dato che

l'arteria epatica sinistra decorre lungo la porzione più a sinistra del legamento epatoduodenale e l'arteria epatica destra incrocia la porzione superiore del dotto biliare.

Un'epatectomia maggiore con resezione e ricostruzione dell'arteria epatica viene applicata prevalentemente alle epatectomie del lato sinistro ed è spesso accompagnata da una resezione della vena porta.

Come precedentemente accennato, la maggior parte degli studi non raccomanda la resezione dell'arteria epatica per i tumori delle vie biliari [67, 73], anche se nell'esperienza riportata da Ebata e Nagino con epatectomie maggiori che coinvolgono resezione e ricostruzione simultanee della vena porta e dell'arteria epatica (n = 50), i dati hanno rivelato che nonostante questa operazione sia impegnativa, la chirurgia può essere eseguita con un tasso di mortalità accettabile e può migliorare la sopravvivenza a lungo termine [74]. Tali risultati incoraggianti suggeriscono che in pazienti accuratamente selezionati la resezione vascolare aggressiva possa avere benefici clinici.

Nei casi di resezione vascolare combinata, la divisione dell'arteria epatica e della vena porta non può essere completata a livello dell'ilo epatico prima dell'epatectomia, ma viene in genere eseguita come fase finale. Dopo la rimozione del pezzo operatorio, viene ricostruita prima la vena porta, seguita dall'arteria epatica. Preferibilmente viene eseguita un'anastomosi *end-to-end*, a condizione che si ottenga un'approssimazione priva di tensione. In situazioni in cui non è possibile eseguire un'anastomosi senza tensione, è possibile procedere alla rotazione dell'arteria gastroduodenale o gastrica sinistra o la creazione di un *graft* di interposizione utilizzando l'arteria radiale asportata. Nel caso in cui una ricostruzione arteriosa non sia possibile, l'ultima opzione per mantenere l'afflusso di sangue arterioso al fegato residuo potrebbe essere lo shunt artero-portale, anche se la sicurezza di questa procedura richiede ulteriore valutazione in casistiche più ampie allo stato attuale [75, 76]. La terapia anticoagulante profilattica non viene in genere somministrata durante il periodo postoperatorio [61].

3.3.3. Resezioni estese: epatoduodenocefalopancreasectomia

L'epatoduodenocefalopancreasectomia (HPD) è una resezione multiviscerale definita come resezione combinata della via biliare extraepatica, una porzione di fegato, testa pancreatica e duodeno [77]. L'obiettivo principale di tale procedura è l'asportazione dell'intero sistema biliare extraepatico, com-

prendente la via biliare dall'ampolla di Vater fino all'ilo e alla colecisti (a tale proposito si vedano la Figura 14 e la Figura 15). La maggior parte delle HPD include un'epatectomia o un'epatectomia allargata.

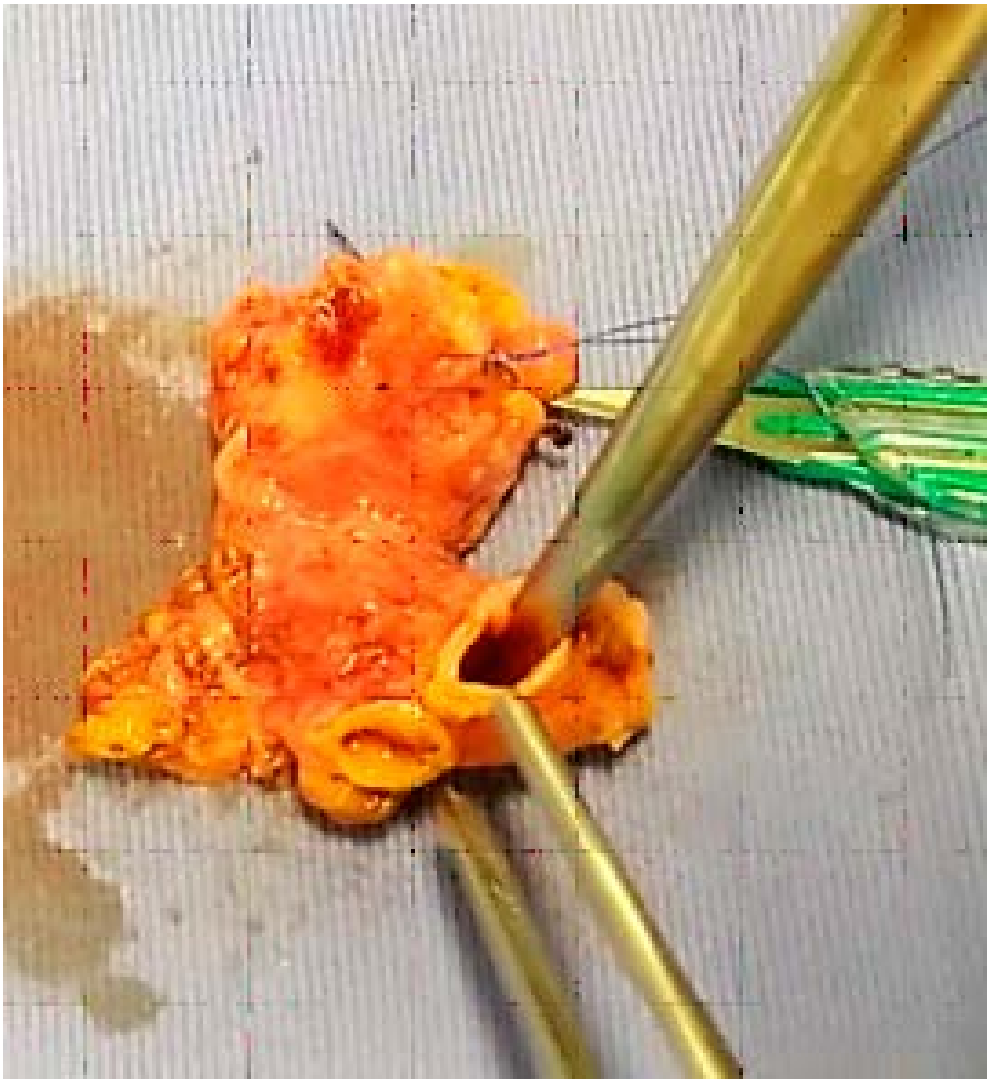

Figura 14 Via biliare principale

Fonte: foto intraoperatoria (Clinica Chirurgica, A.O.U: Sassari).

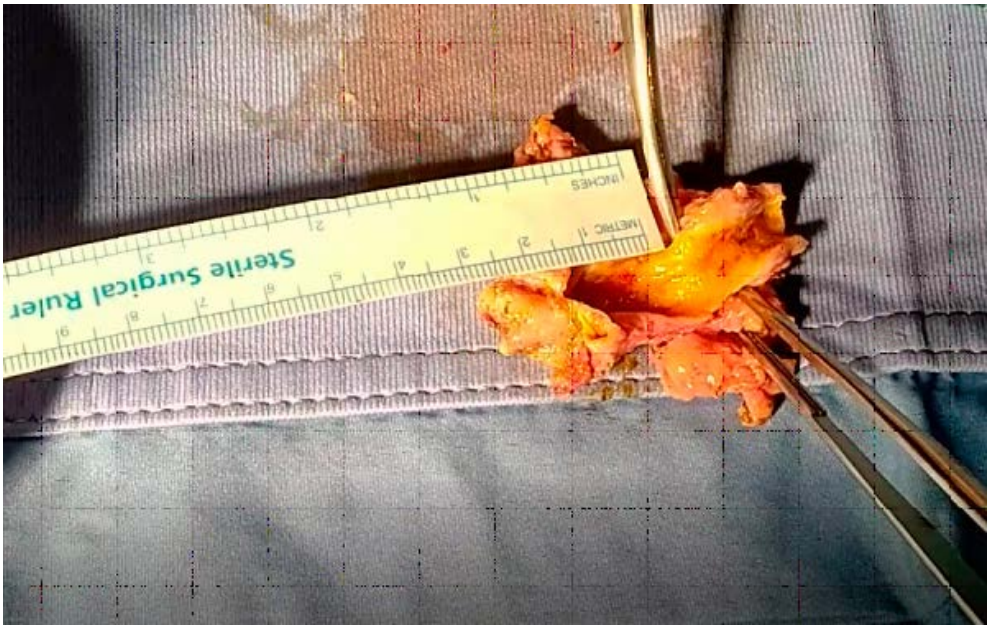

Figura 15 Apertura della VBP e misurazione della distanza tra il tumore e la confluenza dei dotti epatici

Fonte: foto intraoperatoria (Clinica Chirurgica, A.O.U: Sassari).

Tale intervento chirurgico trova indicazione come opzione terapeutica nei colangiocarcinomi peri-ilari per le seguenti modalità di diffusione:

1. un tumore diffusamente infiltrante, che coinvolge l'intera via biliare extraepatica;
2. un tumore peri-ilare, che mostra una diffusione superficiale verso il basso;
3. coinvolgimento tumorale inaspettato del moncone duttale distale;
4. un tumore medio, che infiltra l'arteria epatica destra e la testa pancreatica al margine di resezione;
5. un tumore peri-ilare con metastasi linfonodali voluminose nella regione pancreatoduodenale;
6. tumori multipli del dotto biliare.

Le indicazioni più frequenti a HPD sono le prime tre summenzionate.

Sebbene l'HPD sia ancora considerato un intervento chirurgico controverso per il trattamento dei tumori delle vie biliari, data la complessità della sua esecuzione e il rischio di complicanze, tale procedura si può configurare

come l'unica opzione terapeutica nel trattamento di colangiocarcinomi a diffusione estesa, che altrimenti non sarebbero resecabili.

Su tale argomento abbiamo pubblicato una revisione sistematica nel 2021 [77].

Va sottolineato che, a fronte di una malattia così estesa, il beneficio dell'HPD non è universale, ma risulta fondamentale un'attenta selezione dei pazienti che potranno trarre beneficio da tale procedura.

Da un punto di vista tecnico, l'HPD segue fondamentalmente la seguente sequenza:

1. duodenocefalopancreasectomia (PD);
2. asportazione dei linfonodi verso l'alto a livello del legamento epatoduodenale con divisione vascolare;
3. mobilizzazione dell'emifegato e del lobo caudato;
4. transezione del fegato lungo la vena epatica maggiore;
5. divisione del dotto biliare intraepatico.

Sono chiaramente possibili variazioni, anche in base al diverso tipo di resezione epatica da eseguire.

Tecnicamente, sia l'approccio *PD-first* che *liver-first* rappresentano degli approcci razionali. Alcuni autori prediligono l'approccio *PD-first*, definendolo utile e più facile da eseguire rispetto ad altre sequenze, anche se in alcuni casi potrebbe essere raccomandato eseguire come prima procedura l'epatectomia. Per la ricostruzione è possibile utilizzare una metodica di Child modificata, in cui il moncone pancreatico, il dotto biliare intraepatico e lo stomaco/duodeno, in quest'ordine, vengono anastomizzati all'ansa digiunale di Roux-en-Y, come consigliato da Ebata e Nagino [61].

4. CONSIDERAZIONI PRATICHE

La resezione del lobo caudato, sia come procedura isolata o, più frequentemente, come componente di un'epatectomia maggiore, è spesso indispensabile per l'asportazione radicale del tumore.

Come già precedentemente esposto, i tumori peri-ilari originano dai grandi dotti biliari (dotto epatico destro, dotto epatico sinistro, confluenza biliare o porzione superiore del coledoco) o dal parenchima epatico adiacente all'ilo. Data la loro localizzazione, non sorprende dunque il fatto che tali tumori abbiano la tendenza ad invadere non di rado le strutture portali adiacenti, così come i dotti biliari del lobo caudato.

Un elemento importante da considerare è che gli esami di diagnostica per immagini effettuati nella valutazione preoperatoria frequentemente sottovalutano l'infiltrazione tumorale nel lobo caudato. Pertanto, al fine di eseguire una resezione con intento curativo nel trattamento dei colangiocarcinomi peri-ilari si rende necessario eseguire la resezione del lobo caudato.

È importante, però, ricordare, che la resezione del lobo caudato è un tipo di resezione epatica altamente impegnativo, a causa del suo stretto rapporto con strutture vascolari importanti e della posizione anatomica profonda all'interno della cavità addominale.

Inoltre, come precedentemente accennato nel § 2.1., sono state descritte numerose variazioni anatomiche delle strutture vascolari e biliari per il lobo caudato [54, 78, 79].

Un esempio di tali varianti è fornito nel 2007 da Sugiura et al., che hanno segnalato un dotto biliare infraportale del lobo caudato (che si unisce al dotto epatico caudalmente alla porzione trasversale del ramo sinistro della vena porta), che può complicare l'epatectomia destra in combinazione con la resezione del lobo caudato [80].

Inoltre, il bordo posteriore del lobo caudato sul lato sinistro mostra comunemente un attacco fibroso che si espande dietro la vena cava verso il segmento VII. In un numero considerevole di pazienti la banda fibrosa è sostituita da parenchima epatico, che può avvolgere circonferenzialmente la vena cava inferiore. Questa situazione può richiedere una dissezione posteriore impegnativa.

5. LA LETTERATURA SCIENTIFICA SULLA RESEZIONE DEL LOBO CAUDATO

Il trattamento chirurgico del colangiocarcinoma peri-ilare è impegnativo a causa della stretta vicinanza del tumore alle strutture vascolari ilari, alle vene epatiche principali, ai dotti biliari e alla vena cava inferiore. Inoltre, il tumore spesso infiltra il parenchima del lobo caudato e/o ne invade i dotti biliari.

La resezione del lobo caudato, sia come procedura isolata o, più frequentemente, come componente di un'epatectomia maggiore, è spesso indispensabile per l'asportazione radicale del tumore. Nel 1990, Lerut *et al.* sono stati i primi ad affrontare la resezione isolata del lobo caudato eseguita attraverso un approccio retroepatico destro in un paziente con adenoma benigno [78, 81].

Nello stesso anno, Nimura *et al.* sostenne la resezione completa del caudato di routine per il colangiocarcinoma ilare, poiché rivelò un coinvolgimento microscopico del tumore nei rami caudati in quasi tutti i pazienti in cui era stata eseguita la resezione del lobo caudato [78, 82]. Negli ultimi anni, diversi gruppi, soprattutto giapponesi, hanno riportato l'uso di epatectomie maggiori in combinazione con la resezione del lobo caudato come approccio potenzialmente curativo nella gestione dei pazienti con colangiocarcinoma ilare [78, 83].

Secondo uno studio di Ito *et al.* del 2014, gli outcome a lungo termine dei pazienti sottoposti a resezioni standard sono soddisfacenti, con una sopravvivenza globale mediana di 5,4 anni.

Nonostante alcuni studi abbiano mostrato come la resezione del lobo caudato sia associata ad una maggiore probabilità di margini di resezione negativi e un potenziale beneficio in termini di sopravvivenza, non è stata ancora accettata in maniera unanime come parte dell'approccio chirurgico di routine da tutti i chirurghi epatobiliari [78, 84]. Tale atteggiamento discorde può essere spiegato dalle preoccupazioni sull'impatto della resezione del lobo caudato sulla morbilità perioperatoria e sulla riserva epatica, nonché dall'esiguità di dati che dimostrino un chiaro vantaggio in termini di sopravvivenza. Inoltre, le variazioni anatomiche e persino l'estensione del lobo caudato dietro la vena cava inferiore possono rendere più difficile la dissezione nel piano posteriore e comportare tassi di resezione del lobo caudato più bassi.

A tale proposito sono state pubblicate alcune revisioni sistematiche e metanalisi, di cui si riportano brevemente le conclusioni.

Una revisione sistematica e metanalisi di Birgin *et al.* conclude che la

resezione del lobo caudato è associata a una migliore sopravvivenza a lungo termine e a margini tumorali negativi dopo la resezione del colangiocarcinoma ilare senza alcun impatto negativo sugli esiti perioperatori. La resezione del lobo caudato potrebbe potenzialmente diventare una procedura standard nella gestione chirurgica del colangiocarcinoma ilare [85].

Una revisione sistematica e metanalisi di Gilbert *et al*., considerata la maggiore probabilità di resezione R0, il miglioramento della sopravvivenza globale e l'assenza di un evidente aumento della morbilità perioperatoria, supporta la resezione del lobo caudato di routine nella gestione chirurgica del colangiocarcinoma peri-ilare. Gli autori sottolineano, però, che questi risultati dovrebbero essere interpretati con cautela data la mancanza di dati prospettici di alta qualità e l'elevata probabilità di bias di selezione [86].

Secondo una revisione sistematica e metanalisi di Yang *et al.* del 2021, la combinazione della resezione del lobo caudato e l'epatectomia può aumentare significativamente l'incidenza di resezione radicale per colangiocarcinoma ilare e il tempo di sopravvivenza postoperatoria. La morbilità e la mortalità non sono aumentate dopo l'intervento. Pertanto, la resezione del lobo caudato dovrebbe essere inclusa quando si esegue un'epatectomia per colangiocarcinoma ilare [87].

Una revisione sistematica di Dorovinis del 2021 apre spazio anche alla possibilità di eseguire l'intervento con un approccio laparoscopico. Nonostante l'esiguo numero dei pazienti (sono stati inclusi un totale di 20 studi comprendenti 221 pazienti), l'approccio laparoscopico sembra configurarsi come una possibile alternativa all'approccio aperto in pazienti selezionati, se eseguita in centri ad alto volume da chirurghi esperti [88].

CONCLUSIONI

I dati attualmente presenti in letteratura propendono per l'utilità e fattibilità tecnica della resezione del lobo caudato come procedura isolata o associata ad epatectomia nel trattamento del colangiocarcinoma ilare, nonostante non ci sia ancora un unanime consenso da parte dei chirurghi epatobiliopancreatici nell'esecuzione di tale procedura di routine.

Secondo l'attuale letteratura scientifica, la resezione del lobo caudato sembra aumentare la sopravvivenza globale (*overall survival*), verosimilmente grazie all'incremento delle resezioni chirurgiche R0, senza un significativo aumento della morbilità perioperatoria. È importante, inoltre, contestualizzare l'intervento chirurgico al centro e al chirurgo che lo esegue. Bisogna sottolineare che la resezione del lobo caudato non presenta un aumento della morbilità perioperatoria se eseguita in centri con esperienza in chirurgia epatobiliopancreatica, dato che si tratta di una procedura impegnativa per il chirurgo, a causa della difficoltà tecnica dovuta alla stretta vicinanza o coinvolgimento di strutture vascolari importanti. Fondamentale risulta la selezione dei pazienti che trarranno maggiore beneficio da tale procedura. Per ogni paziente risulta imprescindibile disegnare un trattamento, o meglio un iter terapeutico, su misura, valutando la quantità e funzionalità del fegato residuo, la localizzazione del tumore, la vicinanza alle strutture vascolari e biliari, ponendo l'indicazione chirurgica corretta, intervenendo chirurgicamente nella maniera più adeguata, e trattando le eventuali complicanze tempestivamente e nel modo più appropriato.

I benefici di tale procedura saranno chiaramente maggiormente ravvisabili in pazienti selezionati e in centri con esperienza nella chirurgia epatobiliopancreatica.

Analizzando la corrente letteratura scientifica e la nostra esperienza, siamo portati a convalidare la tesi che, nell'intervento radicale resettivo, la resezione del lobo caudato abbia un ruolo rilevante nella cura del colangiocarcinoma ilare, anche se sono ancora necessari studi prospettici di qualità e con campioni di maggiori dimensioni per confermare inequivocabilmente la sicurezza ed efficacia di tale procedura.

BIBLIOGRAFIA

1. Associazione Italiana per lo Studio del Fegato (AISF), International Hepato-PancreatoBiliaryAssociation, (IT-IHPBA), Associazione Italiana di Oncologia Medica (AIOM), AMMF -The Cholangiocarcinoma Charity (UK), CholangiocarcinomaWorking Group, Società Italiana di Chirurgia (SIC), Società Italiana di Gastroenterologia ed Endoscopia digestiva (SIGE), Società Italiana di Radiologia Medica ed Interventistica (SIRM), Società Italiana Trapianti d'Organo (SITO). (2022). Colangiocarcinoma intraepatico e perilare. Linee guida per la pratica clinica. Disponibile in: https://www.webaisf.org/wp-content/uploads/2023/03/LG-100-AISF_ColangioCa.pdf Accesso: 30 ottobre 2023.

2. Elvevi, A., Laffusa, A., Scaravaglio, M., Rossi, R. E., Longarini, R., Stagno, A. M., Cristoferi, L., Ciaccio, A., Cortinovis, D. L., Invernizzi, P., Massironi, S. (2022). Clinical treatment of cholangiocarcinoma: an updated comprehensive review. *Annals of Hepatology*, *27*(5), 100737. https://doi.org/10.1016/j.aohep.2022.100737

3. Banales, J. M., Marin, J. J. G., Lamarca, A., Rodrigues, P. M., Khan, S. A., Roberts, L. R., Cardinale, V., Carpino, G., Andersen, J. B., Braconi, C., Calvisi, D. F., Perugorria, M. J., Fabris, L., Boulter, L., Macias, R. I. R., Gaudio, E., Alvaro, D., Gradilone, S. A., Strazzabosco, M., Marzioni, M., Coulouarn, C., Fouassier, L., Raggi, C., Invernizzi, P., Mertens, J. C., Moncsek, A., Rizvi, S., Heimbach, J., Koerkamp, B. G., Bruix, J., Forner, A., Bridgewater, J., Valle, J. W., Gores, G. J. (2020). Cholangiocarcinoma 2020: the next horizon in mechanisms and management. *Nature Reviews Gastroenterology & Hepatology*, *17*(9), pp. 557–588. https://doi.org/10.1038/s41575-020-0310-z

4. Blechacz, B., Komuta, M., Roskams, T., Gores, G. J. (2011). Clinical diagnosis and staging of cholangiocarcinoma. *Nature Reviews Gastroenterology & Hepatology*, *8*(9), pp. 512–522. https://doi.org/10.1038/nrgastro.2011.131

5. Banales, J. M., Cardinale, V., Carpino, G., Marzioni, M., Andersen, J. B., Invernizzi, P., Lind, G. E., Folseraas, T., Forbes, S. J., Fouassier, L., Geier, A., Calvisi, D. F., Mertens, J. C., Trauner, M., Benedetti, A., Maroni, L., Vaquero, J., Macias, R. I., Raggi, C., Perugorria, M. J., Gaudio, E., Boberg, K. M., Marin, J. J. G., Alvaro, D. (2016). Expert consensus document: Cholangiocarcinoma: current knowledge and future perspectives consensus

statement from the European Network for the Study of Cholangiocarcinoma (ENS-CCA). *Nature Reviews Gastroenterology & Hepatology*, *13*(5), pp. 261–280. https://doi.org/10.1038/nrgastro.2016.51

6. Ratti, F., Marino, R., Muiesan, P., Zieniewicz, K., Van Gulik, T., Guglielmi, A., Marques, H. P., Andres, V., Schnitzbauer, A., Irinel, P., Schmelzle, M., Sparrelid, E., Fusai, G. K., Adam, R., Cillo, U., Lang, H., Oldhafer, K., Ruslan, A., Ciria, R., Ferrero, A., Mazzaferro, V., Cescon, M., Giuliante, F., Nadalin, S., Golse, N., Sulpice, L., Serrablo, A., Ramos, E., Marchese, U., Rosok, B., Lopez-Lopez, V., Clavien, P., Aldrighetti, L., PeriHilar Cholangiocarcinoma Survey European Study Group (2023). Results from the european survey on preoperative management and optimization protocols for PeriHilar cholangiocarcinoma. *HPB: the official journal of the International Hepato Pancreato Biliary Association*, *25*(11), pp. 1302–1322. https://doi.org/10.1016/j.hpb.2023.06.013

7. Cholangiocarcinoma Working Group (2020). Italian Clinical Practice Guidelines on Cholangiocarcinoma - Part I: Classification, diagnosis and staging. *Digestive and Liver Disease*, *52*(11), pp. 1282–1293. https://doi.org/10.1016/j.dld.2020.06.045

8. Cardinale, V. (2019). Classifications and misclassification in cholangiocarcinoma. *Liver International*, *39*(2), pp. 260–262. https://doi.org/10.1111/liv.13998

9. Associazione Italiana di Oncologia Medica (AIOM). (2019). Linee guida Tumori delle vie biliari. Disponibile in: https://www.aiom.it/wp-content/uploads/2019/10/2019_LG_AIOM_Vie_biliari.pdf Accesso: 30 ottobre 2023.

10. Khan, S. A., Tavolari, S., Brandi, G. (2019). Cholangiocarcinoma: Epidemiology and risk factors. *Liver International*, *39*(Suppl 1), pp. 19–31. https://doi.org/10.1111/liv.14095

11. Rizvi, S., Eaton, J. E., Gores, G. J. (2015). Primary Sclerosing Cholangitis as a Premalignant Biliary Tract Disease: Surveillance and Management. *Clinical Gastroenterology and Hepatology (CGH)*, *13*(12), pp. 2152–2165. https://doi.org/10.1016/j.cgh.2015.05.035

12. Funabiki, T., Matsubara, T., Miyakawa, S., Ishihara, S. (2009). Pancreaticobiliary maljunction and carcinogenesis to biliary and pancreatic malignancy. *Langenbeck's Archives of Surgery*, *394*(1), pp. 159–169. https://doi.org/10.1007/s00423-008-0336-0

13. Zhang, H., Zhu, J., Ke, F., Weng, M., Wu, X., Li, M., Quan, Z., Liu, Y., Zhang, Y., Gong, W. (2015). Radiological Imaging for Assessing

the Resectability of Hilar Cholangiocarcinoma: A Systematic Review and Meta-Analysis. *BioMed Research International*, *2015*, 497942. https://doi.org/10.1155/2015/497942

14. Sadeghi, A., Mohamadnejad, M., Islami, F., Keshtkar, A., Biglari, M., Malekzadeh, R., Eloubeidi, M. A. (2016). Diagnostic yield of EUS-guided FNA for malignant biliary stricture: a systematic review and meta-analysis. *Gastrointestinal Endoscopy*, *83*(2), pp. 290–298.E1. https://doi.org/10.1016/j.gie.2015.09.024

15. Sapisochin, G., Ivanics, T., Subramanian, V., Doyle, M., Heimbach, J. K., Hong, J. C. (2020). Multidisciplinary treatment for hilar and intrahepatic cholangiocarcinoma: A review of the general principles. *International Journal of Surgery*, *82*(Suppl), 77–81. https://doi.org/10.1016/j.ijsu.2020.04.067

16. Ueno, M., Morizane, C., Ikeda, M., Okusaka, T., Ishii, H., Furuse, J. (2019). A review of changes to and clinical implications of the eighth TNM classification of hepatobiliary and pancreatic cancers. *Japanese Journal of Clinical Oncology*, *49*(12), pp. 1073–1082. https://doi.org/10.1093/jjco/hyz150

17. Lee, J. W., Lee, J. H., Park, Y., Lee, W., Kwon, J., Song, K. B., Hwang, D. W., Kim, S. C. (2020). Prognostic Predictability of American Joint Committee on Cancer 8th Staging System for Perihilar Cholangiocarcinoma: Limited Improvement Compared with the 7th Staging System. *Cancer Research and Treatment*, *52*(3), pp. 886–895. https://doi.org/10.4143/crt.2020.023

18. Lamarca, A., Barriuso, J., Chander, A., McNamara, M. G., Hubner, R. A., ÓReilly, D., Manoharan, P., Valle, J. W. (2019). ^{18}F-fluorodeoxyglucose positron emission tomography (^{18}FDG-PET) for patients with biliary tract cancer: Systematic review and meta-analysis. *Journal of Hepatology*, *71*(1), pp. 115–129. https://doi.org/10.1016/j.jhep.2019.01.038

19. Corvera, C. U., Blumgart, L. H., Akhurst, T., DeMatteo, R. P., D'Angelica, M., Fong, Y., Jarnagin, W. R. (2008). ^{18}F-fluorodeoxyglucose positron emission tomography influences management decisions in patients with biliary cancer. *Journal of the American College of Surgeons*, *206*(1), pp. 57–65. https://doi.org/10.1016/j.jamcollsurg.2007.07.002

20. Perra, T., Porcu, A. (2022). Personalized Surgical Planning in Liver Surgery Using Virtual 3D-Models In: A. K. Das, J. Nayak, B. Naik, S. Vimal, D. Pelusi (Eds.), Computational Intelligence in Pattern Recognition. Proceedings of CIPR 2023, Springer, Singapore, pp. 695-704.

21. Ratti, F., Cipriani, F., Ferla, F., Catena, M., Paganelli, M., Aldrighetti, L. A. (2013). Hilar cholangiocarcinoma: preoperative liver optimization with

multidisciplinary approach. Toward a better outcome. *World Journal of Surgery*, *37*(6), pp. 1388–1396. https://doi.org/10.1007/s00268-013-1980-2

22. Clavien, P. A., Petrowsky, H., DeOliveira, M. L., Graf, R. (2007). Strategies for safer liver surgery and partial liver transplantation. *The New England journal of medicine*, *356*(15), 1545–1559. https://doi.org/10.1056/NEJMra065156

23. Maki, H., Hasegawa, K. (2022) Advances in the surgical treatment of liver cancer. *BioScience Trends*, *16*(3), pp. 178–188. https://doi.org/10.5582/bst.2022.01245

24. Cassese, G., Han, H. S., Al Farai, A., Guiu, B., Troisi, R. I., Panaro, F. (2022) Future remnant liver optimization: preoperative assessment, volume augmentation procedures and management of 228 PVE failure. *Minerva Surgery*, *77*(4), pp. 368–379. https://doi.org/10.23736/S2724-5691.22.09541-7

25. Karanicolas, P. J. (2017) Assessment of hepatic function: implications for the surgical patient. In: Jarnagin W. R., Allen, P. J., Chapman, C., D'Angelica, M. I., DeMatteo, R. P., Do, R. K. G., Vauthey, J.-N. (Eds.) Blumgart's surgery of the liver, biliary tract, and pancreas. Elsevier, Philadelphia, pp. 60–65.

26. Kambakamba, P., Linecker, M., Slankamenac, K., DeOliveira, M. L. (2015). Lymph node dissection in resectable perihilar cholangiocarcinoma: a systematic review. *The American Journal of Surgery*, *210*(4), pp. 694–701. https://doi.org/10.1016/j.amjsurg.2015.05.015

27. Li, M. X., Bi, X. Y., Li, Z. Y., Huang, Z., Han, Y., Zhao, J. J., Zhao, H., Cai, J. Q. (2016). Impaction of surgical margin status on the survival outcome after surgical resection of intrahepatic cholangiocarcinoma: a systematic review and meta-analysis. *The Journal of Surgical Research*, *203*(1), pp. 163–173. https://doi.org/10.1016/j.jss.2016.02.012

28. Valle, J. W., Borbath, I., Khan, S. A., Huguet, F., Gruenberger, T., Arnold, D., ESMO Guidelines Committee (2016). Biliary cancer: ESMO Clinical Practice Guidelines for diagnosis, treatment and follow-up. *Annals of Oncology*, *27*(Suppl 5), v28–v37. https://doi.org/10.1093/annonc/mdw324

29. Mansour, J. C., Aloia, T. A., Crane, C. H., Heimbach, J. K., Nagino, M., Vauthey, J. N. (2015). Hilar cholangiocarcinoma: expert consensus statement. *HPB: the official journal of the International Hepato Pancreato Biliary Association*, *17*(8), pp. 691–699. https://doi.org/10.1111/hpb.12450

30. Igami, T., Nishio, H., Ebata, T., Yokoyama, Y., Sugawara, G., Nimura, Y., Nagino, M. (2010). Surgical treatment of hilar cholangiocarcinoma in the "new era": the Nagoya University experience. *Journal of Hepa-*

to-Biliary-Pancreatic Sciences, *17*(4), pp. 449–454. https://doi.org/10.1007/s00534-009-0209-0

31. Cho, M. S., Kim, S. H., Park, S. W., Lim, J. H., Choi, G. H., Park, J. S., Chung, J. B., Kim, K. S. (2012). Surgical outcomes and predicting factors of curative resection in patients with hilar cholangiocarcinoma: 10-year single-institution experience. *Journal of Gastrointestinal Surgery*, *16*(9), pp. 1672–1679. https://doi.org/10.1007/s11605-012-1960-0

32. Shindoh, J., Madoff, D. C., Aloia, T. A., Vauthey, J. N. (2017) Preoperative portal vein embolization: technique and results. In: Jarnagin W. R., Allen, P. J., Chapman, C., D'Angelica, M. I., DeMatteo, R. P., Do, R. K. G., Vauthey, J.-N. (Eds.) Blumgart's surgery of the liver, biliary tract, and pancreas. Elsevier, Philadelphia, pp. 1653–1663.

33. Glantzounis, G. K., Tokidis, E., Basourakos, S. P., Ntzani, E. E., Lianos, G. D., Pentheroudakis, G. (2017). The role of portal vein embolization in the surgical management of primary hepatobiliary cancers. A systematic review. *European Journal of Surgical Oncology, 43*(1), pp. 32–41. https://doi.org/10.1016/j.ejso.2016.05.026

34. Olthof, P. B., Aldrighetti, L., Alikhanov, R., Cescon, M., Groot Koerkamp, B., Jarnagin, W. R., Nadalin, S., Pratschke, J., Schmelze, M., Sparrelid, E., Lang, H., Guglielmi, A., van Gulik, T. M., Perihilar Cholangiocarcinoma Collaboration Group (2020). Portal Vein Embolization is Associated with Reduced Liver Failure and Mortality in High-Risk Resections for Perihilar Cholangiocarcinoma. *Annals of Surgical Oncology*, *27*(7), pp. 2311–2318. https://doi.org/10.1245/s10434-020-08258-3

35. Sun, C., Yan, G., Li, Z., Tzeng, C. M. (2014). A meta-analysis of the effect of preoperative biliary stenting on patients with obstructive jaundice. *Medicine*, *93*(26), e189. https://doi.org/10.1097/MD.0000000000000189

36. Fang, Y., Gurusamy, K. S., Wang, Q., Davidson, B. R., Lin, H., Xie, X., Wang, C. (2013). Meta-analysis of randomized clinical trials on safety and efficacy of biliary drainage before surgery for obstructive jaundice. *The British Journal of Surgery*, *100*(12), pp. 1589–1596. https://doi.org/10.1002/bjs.9260

37. Inamdar, S., Slattery, E., Bhalla, R., Sejpal, D. V., Trindade, A. J. (2016). Comparison of Adverse Events for Endoscopic vs Percutaneous Biliary Drainage in the Treatment of Malignant Biliary Tract Obstruction in an Inpatient National Cohort. *JAMA Oncology*, *2*(1), pp. 112–117. https://doi.org/10.1001/jamaoncol.2015.3670

38. Zhao, X. Q., Dong, J. H., Jiang, K., Huang, X. Q., Zhang, W. Z.

(2015). Comparison of percutaneous transhepatic biliary drainage and endoscopic biliary drainage in the management of malignant biliary tract obstruction: a meta-analysis. *Digestive Endoscopy*, *27*(1), pp. 137–145. https://doi.org/10.1111/den.12320

39. Nakai, Y., Yamamoto, R., Matsuyama, M., Sakai, Y., Takayama, Y., Ushio, J., Ito, Y., Kitamura, K., Ryozawa, S., Imamura, T., Tsuchida, K., Hayama, J., Itoi, T., Kawaguchi, Y., Yoshida, Y., Sugimori, K., Shimura, K., Mizuide, M., Iwai, T., Nishikawa, K., Yagioka, H., Nagahama, M., Toda, N., Saito, T., Yasuda, I., Hirano, K., Togawa, O., Nakamura, K., Maetani, I., Sasahira, N., Isayama, H. (2018). Multicenter study of endoscopic preoperative biliary drainage for malignant hilar biliary obstruction: E-POD hilar study. *Journal of Gastroenterology and Hepatology*, *33*(5), pp. 1146–1153. https://doi.org/10.1111/jgh.14050

40. Liu, J. G., Wu, J., Wang, J., Shu, G. M., Wang, Y. J., Lou, C., Zhang, J., Du, Z. (2018). Endoscopic Biliary Drainage Versus Percutaneous Transhepatic Biliary Drainage in Patients with Resectable Hilar Cholangiocarcinoma: A Systematic Review and Meta-Analysis. *Journal of Laparoendoscopic & Advanced Surgical Techniques*, *28*(9), pp. 1053–1060. https://doi.org/10.1089/lap.2017.0744

41. Primrose, J. N., Fox, R. P., Palmer, D. H., Malik, H. Z., Prasad, R., Mirza, D., Anthony, A., Corrie, P., Falk, S., Finch-Jones, M., Wasan, H., Ross, P., Wall, L., Wadsley, J., Evans, J. T. R., Stocken, D., Praseedom, R., Ma, Y. T., Davidson, B., Neoptolemos, J. P., FMedSci, Iveson, T., Raftery, J., Zhu, S., Cunningham, D., Garden O. J., Stubbs, C., Valle, J. W., Bridgewater, J., on behalf of the BILCAP study group (2019). Capecitabine compared with observation in resected biliary tract cancer (BILCAP): a randomised, controlled, multicentre, phase 3 study. *The Lancet Oncology*, *20*(5), 663–673. https://doi.org/10.1016/S1470-2045(18)30915-X

42. Shroff, R. T., Kennedy, E. B., Bachini, M., Bekaii-Saab, T., Crane, C., Edeline, J., El-Khoueiry, A., Feng, M., Katz, M. H. G., Primrose, J., Soares, H. P., Valle, J., Maithel, S. K. (2019). Adjuvant Therapy for Resected Biliary Tract Cancer: ASCO Clinical Practice Guideline. *Journal of Clinical Oncology*, *37*(12), pp. 1015–1027. https://doi.org/10.1200/JCO.18.02178

43. Ebata, T., Hirano, S., Konishi, M., Uesaka, K., Tsuchiya, Y., Ohtsuka, M., Kaneoka, Y., Yamamoto, M., Ambo, Y., Shimizu, Y., Ozawa, F., Fukutomi, A., Ando, M., Nimura, Y., Nagino, M., Bile Duct Cancer Adjuvant Trial (BCAT) Study Group (2018). Randomized clinical trial of adjuvant gemcitabine chemotherapy versus observation in resected bile duct cancer. *The*

British Journal of Surgery, *105*(3), pp. 192–202. https://doi.org/10.1002/bjs.10776

44. Horgan, A. M., Amir, E., Walter, T., Knox, J. J. (2012). Adjuvant therapy in the treatment of biliary tract cancer: a systematic review and meta-analysis. *Journal of Clinical Oncology*, *30*(16), pp. 1934–1940. https://doi.org/10.1200/JCO.2011.40.5381

45. Im, J. H., Seong, J., Lee, I. J., Park, J. S., Yoon, D. S., Kim, K. S., Lee, W. J., Park, K. R. (2016). Surgery Alone Versus Surgery Followed by Chemotherapy and Radiotherapy in Resected Extrahepatic Bile Duct Cancer: Treatment Outcome Analysis of 336 Patients. *Cancer Research and Treatment*, *48*(2), pp. 583–595. https://doi.org/10.4143/crt.2015.091

46. Meyer, C. G., Penn, I., James, L. (2000). Liver transplantation for cholangiocarcinoma: results in 207 patients. *Transplantation*, *69*(8), pp. 1633–1637. https://doi.org/10.1097/00007890-200004270-00019

47. Hassoun, Z., Gores, G. J., Rosen, C. B. (2002). Preliminary experience with liver transplantation in selected patients with unresectable hilar cholangiocarcinoma. *Surgical Oncology Clinics of North America*, *11*(4), pp. 909–921. https://doi.org/10.1016/s1055-3207(02)00036-4

48. Edeline, J., Benabdelghani, M., Bertaut, A., Watelet, J., Hammel, P., Joly, J. P., Boudjema, K., Fartoux, L., Bouhier-Leporrier, K., Jouve, J. L., Faroux, R., Guerin-Meyer, V., Kurtz, J. E., Assénat, E., Seitz, J. F., Baumgaertner, I., Tougeron, D., de la Fouchardière, C., Lombard-Bohas, C., Boucher, E., Stanbury, T., Louvet, C., Malka, D., Phelip, J. M. (2019). Gemcitabine and Oxaliplatin Chemotherapy or Surveillance in Resected Biliary Tract Cancer (PRODIGE 12-ACCORD 18-UNICANCER GI): A Randomized Phase III Study. *Journal of Clinical Oncology*, *37*(8), pp. 658–667. https://doi.org/10.1200/JCO.18.00050

49. Lamarca, A., Hubner, R. A., David Ryder, W., Valle, J. W. (2014). Second-line chemotherapy in advanced biliary cancer: a systematic review. *Annals of Oncology*, *25*(12), pp. 2328–2338. https://doi.org/10.1093/annonc/mdu162

50. Fornaro, L., Cereda, S., Aprile, G., Di Girolamo, S., Santini, D., Silvestris, N., Lonardi, S., Leone, F., Milella, M., Vivaldi, C., Belli, C., Bergamo, F., Lutrino, S. E., Filippi, R., Russano, M., Vaccaro, V., Brunetti, A. E., Rotella, V., Falcone, A., Barbera, M. A., Corbelli, J., Fasola, G., Aglietta, M., Zagonel, V., Reni, M., Vasile, E., Brandi, G. (2014). Multivariate prognostic factors analysis for second-line chemotherapy in advanced biliary tract cancer. *British Journal of Cancer*, *110*(9), pp. 2165–2169. https://doi.

org/10.1038/bjc.2014.190

51. Wakabayashi, G., Cherqui, D., Geller, D. A., Abu Hilal, M., Berardi, G., Ciria, R., Abe, Y., Aoki, T., Asbun, H. J., Chan, A. C. Y., Chanwat, R., Chen, K. H., Chen, Y., Cheung, T. T., Fuks, D., Gotohda, N., Han, H. S., Hasegawa, K., Hatano, E., Honda, G., Itano, O., Iwashita, Y., Kaneko, H., Kato, Y., Kim, J. H., Liu, R., López-Ben, S., Morimoto, M., Monden, K., Rotellar, F., Sakamoto, Y., Sugioka, A., Yoshiizumi, T., Akahoshi, K., Alconchel, F., Ariizumi, S., Benedetti Cacciaguerra, A., Durán, M., Garcia Vazquez, A., Golse, N., Miyasaka, Y., Mori, Y., Ogiso, S., Shirata, C., Tomassini, F., Urade, T., Wakabayashi, T., Nishino, H., Hibi, T., Kokudo, N., Ohtsuka, M., Ban, D., Nagakawa, Y., Ohtsuka, T., Tanabe, M., Nakamura, M., Tsuchida, A., Yamamoto, M. (2022). The Tokyo 2020 terminology of liver anatomy and resections: Updates of the Brisbane 2000 system. *Journal of hepato-biliary-pancreatic sciences*, *29*(1), pp. 6–15. https://doi.org/10.1002/jhbp.1091

52. Couinaud C. (1994). Intrahepatic anatomy. Application to liver transplantation. *Annales de radiologie*, *37,* pp. 323-333.

53. Kumon M. (1985). Anatomy of the caudate lobe with special reference to the portal vein and bile duct. *Kanzo*, *26,* pp. 1193-1199.

54. Malago, M., Frilling, A., Li, J., Lang, H., Broelsch, C. E. (2008). Cholangiocellular carcinoma - the role of caudate lobe resection and mesohepatectomy. *HPB: the official journal of the International Hepato Pancreato Biliary Association*, *10*(3), pp. 179–182. https://doi.org/10.1080/13651820801992500

55. Hai, S., Kubo, S., Uenishi, T., Yamamoto, T., Tanaka, H., Shuto, T., Takemura, S., Hirohashi, K. (2005). Postoperative survival in intrahepatic cholangiocarcinoma showing intraductal growth. *Hepato-Gastroenterology*, *52*(62), pp. 374–377.

56. Hawkins, W. G., DeMatteo, R. P., Cohen, M. S., Jarnagin, W. R., Fong, Y., D'Angelica, M., Gonen, M., Blumgart, L. H. (2005). Caudate hepatectomy for cancer: a single institution experience with 150 patients. *Journal of the American College of Surgeons*, *200*(3), pp. 345–352. https://doi.org/10.1016/j.jamcollsurg.2004.10.036

57. Abdalla, E. K., Vauthey, J. N., Couinaud, C. (2002). The caudate lobe of the liver: implications of embryology and anatomy for surgery. *Surgical Oncology Clinics of North America*, *11*(4), pp. 835–848. https://doi.org/10.1016/s1055-3207(02)00035-2

58. Chedid M. F. (2006). Caudate hepatectomy for cancer. *Journal of the American College of Surgeons*, *202*(1), pp. 200–201. https://doi.org/10.1016/j.jamcollsurg.2005.09.002

59. Bismuth H, Castaing D, Borie D. (1997). Condotta generale delle epatectomie. *Encyclopédie Medico-Chirurgicale*, Elsevier, Parigi, Tecniche Chirurgiche-Addominale, 40-761, 18.

60. Brolese, A., Rigoni, M., Pasquale, A., Viel, G., Brolese, M., Ciarleglio, F. A. (2022). The role of robotic surgery for the treatment of hilar cholangiocarcinoma: A systematic review. *Frontiers in Oncology*, *12*, 1001838. https://doi.org/10.3389/fonc.2022.1001838

61. Ebata T, Nagino M (2017) Standard and extended resections for perihilar cholangiocarcinoma. In: Jarnagin W. R., Allen, P. J., Chapman, C., D'Angelica, M. I., DeMatteo, R. P., Do, R. K. G., Vauthey, J.-N. (Eds.) Blumgart's surgery of the liver, biliary tract, and pancreas. Elsevier, Philadelphia, pp. 1572–1577.

62. Chen, R. X., Li, C. X., Luo, C. H., Zhang, H., Zhou, T., Wu, X. F., Wang, X. H., Li, X. C. (2020). Surgical Strategies for the Treatment of Bismuth Type I and II Hilar Cholangiocarcinoma: Bile Duct Resection with or Without Hepatectomy?. *Annals of Surgical Oncology*, *27*(9), pp. 3374–3382. https://doi.org/10.1245/s10434-020-08453-2

63. Lenet, T., Gilbert, R. W. D., Smoot, R., Tzeng, C. D., Rocha, F. G., Yohanathan, L., Cleary, S. P., Martel, G., Bertens, K. A. (2022). Does Intraoperative Frozen Section and Revision of Margins Lead to Improved Survival in Patients Undergoing Resection of Perihilar Cholangiocarcinoma? A Systematic Review and Meta-analysis. *Annals of Surgical Oncology*, *29*(12), pp. 7592–7602. https://doi.org/10.1245/s10434-022-12041-x

64. Franken, L. C., Schreuder, A. M., Roos, E., van Dieren, S., Busch, O. R., Besselink, M. G., van Gulik, T. M. (2019). Morbidity and mortality after major liver resection in patients with perihilar cholangiocarcinoma: A systematic review and meta-analysis. *Surgery*, *165*(5), pp. 918–928. https://doi.org/10.1016/j.surg.2019.01.010

65. Ebata T, Nagino, M., Kamiya, J., Uesaka, K., Nagasaka, T., Nimura, Y. (2003). Hepatectomy with portal vein resection for hilar cholangiocarcinoma: audit of 52 consecutive cases, *Annals of surgery*, *238*(5), pp. 720–727. https://doi.org/10.1097/01.sla.0000094437.68038.a3

66. Hemming, A. W., Mekeel, K., Khanna, A., Baquerizo, A., Kim, R. D. (2011). Portal vein resection in management of hilar cholangiocarcinoma, *Journal of the American College of Surgeons*, *212*(4), pp. 604–613. https://doi.org/10.1016/j.jamcollsurg.2010.12.028

67. Miyazaki, M., Kato, A., Ito, H., Kimura, F., Shimizu, H., Ohtsuka, M., Yoshidome, H., Yoshitomi, H., Furukawa, K., Nozawa, S. (2007). Com-

bined vascular resection in operative resection for hilar cholangiocarcinoma: does it work or not?, *Surgery*, *141*(5), pp. 581–588. https://doi.org/10.1016/j.surg.2006.09.016

68. Wu, X. S., Dong, P., Gu, J., Li, M. L., Wu, W. G., Lu, J. H., Mu, J. S., Ding, Q. C., Zhang, L., Ding, Q., Weng, H., Liu, Y. B. (2013). Combined portal vein resection for hilar cholangiocarcinoma: a meta-analysis of comparative studies. *Journal of Gastrointestinal Surgery*, *17*(6), pp. 1107–1115. https://doi.org/10.1007/s11605-013-2202-9

69. Chen, W., Ke, K., Chen, Y. L. (2014). Combined portal vein resection in the treatment of hilar cholangiocarcinoma: a systematic review and meta-analysis. *European Journal of Surgical Oncology*, *40*(5), pp. 489–495. https://doi.org/10.1016/j.ejso.2014.02.231

70. Rebelo, A., Friedrichs, J., Grilli, M., Wahbeh, N., Partsakhashvili, J., Ukkat, J., Klose, J., Ronellenfitsch, U., Kleeff, J. (2022). Systematic review and meta-analysis of surgery for hilar cholangiocarcinoma with arterial resection. *HPB: the official journal of the International Hepato Pancreato Biliary Association*, *24*(10), pp. 1600–1614. https://doi.org/10.1016/j.hpb.2022.04.002

71. Kondo, S., Hirano, S., Ambo, Y., Tanaka, E., Okushiba, S., Morikawa, T., Katoh, H. (2004) Forty consecutive resections of hilar cholangiocarcinoma with no postoperative mortality and no positive ductal margins: results of a prospective study, *Annals of surgery*, *240*(1), pp. 95–101. https://doi.org/10.1097/01.sla.0000129491.43855.6b

72. Neuhaus, P., Jonas, S., Bechstein, W. O., Lohmann, R., Radke, C., Kling, N., Wex, C., Lobeck, H., Hintze, R. (1999). Extended resections for hilar cholangiocarcinoma, *Annals of surgery*, *230*(6), pp. 808–818. https://doi.org/10.1097/00000658-199912000-00010

73. Abbas, S., Sandroussi, C. (2013). Systematic review and meta-analysis of the role of vascular resection in the treatment of hilar cholangiocarcinoma, *HPB: the official journal of the International Hepato Pancreato Biliary Association*, *15*(7), pp. 492–503. https://doi.org/10.1111/j.1477-2574.2012.00616.x

74. Nagino, M., Nimura, Y., Nishio, H., Ebata, T., Igami, T., Matsushita, M., Nishikimi, N., Kamei, Y. (2010). Hepatectomy with simultaneous resection of the portal vein and hepatic artery for advanced perihilar cholangiocarcinoma: an audit of 50 consecutive cases, *Annals of surgery*, *252*(1), pp. 115–123. https://doi.org/10.1097/SLA.0b013e3181e463a7

75. Bhangui, P., Salloum, C., Lim, C., Andreani, P., Ariche, A., Adam, R.,

Castaing, D., Kerba, T., Azoulay, D. (2014). Portal vein arterialization: a salvage procedure for a totally de-arterialized liver. The Paul Brousse Hospital experience. *HPB: the official journal of the International Hepato Pancreato Biliary Association*, *16*(8), pp. 723–738. https://doi.org/10.1111/hpb.12200

76. Kondo, S., Hirano, S., Ambo, Y., Tanaka, E., Kubota, T., Katoh, H. (2004). Arterioportal shunting as an alternative to microvascular reconstruction after hepatic artery resection. *The British journal of surgery*, *91*(2), pp. 248–251. https://doi.org/10.1002/bjs.4428

77. Fancellu, A., Sanna, V., Deiana, G., Ninniri, C., Turilli, D., Perra, T., Porcu, A. (2021). Current role of hepatopancreatoduodenectomy for the management of gallbladder cancer and extrahepatic cholangiocarcinoma: A systematic review. *World journal of gastrointestinal oncology*, *13*(6), pp. 625–637. https://doi.org/10.4251/wjgo.v13.i6.625

78. Vellar, I. D. (2001). Preliminary study of the anatomy of the venous drainage of the intrahepatic and extrahepatic bile ducts and its relevance to the practice of hepatobiliary surgery. *ANZ journal of surgery*, *71*(7), pp. 418–422. https://doi.org/10.1046/j.1440-1622.2001.02150.x

79. Mizumoto, R., Suzuki, H. (1988). Surgical anatomy of the hepatic hilum with special reference to the caudate lobe. *World journal of surgery*, *12*(1), pp. 2–10. https://doi.org/10.1007/BF01658479

80. Sugiura, T., Nagino, M., Kamiya, J., Nishio, H., Ebata, T., Yokoyama, Y., Igami, T., Nimura, Y. (2007). "Infraportal" bile duct of the caudate lobe: a troublesome anatomic variation in right-sided hepatectomy for perihilar cholangiocarcinoma. *Ann Surg*, 246(5), pp. 794-798. https://doi.org/10.1097/SLA.0b013e3180f633de

81. Lerut, J., Gruwez, J. A., Blumgart, L. H. (1990). Resection of the caudate lobe of the liver. *Surgery, gynecology & obstetrics*, *171*(2), pp. 160–162.

82. Nimura, Y., Hayakawa, N., Kamiya, J., Kondo, S., Shionoya, S. (1990). Hepatic segmentectomy with caudate lobe resection for bile duct carcinoma of the hepatic hilus. *World journal of surgery*, *14*(4), pp. 535–544. https://doi.org/10.1007/BF01658686

83. Tabata, M., Kawarada, Y., Yokoi, H., Higashiguchi, T., Isaji, S. (2000). Surgical treatment for hilar cholangiocarcinoma. *Journal of hepato-biliary-pancreatic surgery*, *7*(2), pp. 148–154. https://doi.org/10.1007/s005340050169

84. Lang, H., Sotiropoulos, G. C., Frühauf, N. R., Dömland, M., Paul, A., Kind, E. M., Malagó, M., Broelsch, C. E. (2005). Extended hepatectomy for intrahepatic cholangiocellular carcinoma (ICC): when is it worthwhile?

Single center experience with 27 resections in 50 patients over a 5-year period. *Annals of surgery*, *241*(1), pp. 134–143. https://doi.org/10.1097/01.sla.0000149426.08580.a1

85. Birgin, E., Rasbach, E., Reissfelder, C., Rahbari, N. N. (2020). A systematic review and meta-analysis of caudate lobectomy for treatment of hilar cholangiocarcinoma. *European journal of surgical oncology: the journal of the European Society of Surgical Oncology and the British Association of Surgical Oncology*, *46*(5), pp. 747–753. https://doi.org/10.1016/j.ejso.2020.01.023

86. Gilbert, R. W. D., Lenet, T., Cleary, S. P., Smoot, R., Tzeng, C. D., Rocha, F. G., Martel, G., Bertens, K. A. (2022). Does Caudate Resection Improve Outcomes of Patients Undergoing Curative Resection for Perihilar Cholangiocarcinoma? A Systematic Review and Meta-Analysis. *Annals of surgical oncology*, *29*(11), pp. 6759–6771. https://doi.org/10.1245/s10434-022-11990-7

87. Yang, M., Li, W. W., Chen, J. H., Cui, M. H., Liu, J. L. (2021). The value of caudate lobectomy in hilar cholangiocarcinoma treatment: A meta-analysis. *Medicine*, *100*(7), e24727. https://doi.org/10.1097/MD.0000000000024727

88. Dorovinis, P., Machairas, N., Kykalos, S., Stamopoulos, P., Vernadakis, S., Sotiropoulos, G. C. (2021). Safety and Efficacy of Laparoscopic Caudate Lobectomy: A Systematic Review. *Journal of clinical medicine*, *10*(21), 4907. https://doi.org/10.3390/jcm10214907

Impaginazione e grafica:
BIANCA&VOLTA - Castrovillari (CS) - ✆ 0981.480199

Uno dei principali obiettivi del trattamento del colangiocarcinoma ilare è il raggiungimento di margini chirurgici liberi da tumore. La resezione del lobo caudato è spesso indispensabile per garantire la radicalità oncologica dell'intervento chirurgico. Tale procedura può essere eseguita come procedura isolata o, più frequentemente, come componente di un'epatectomia maggiore. Dopo una breve panoramica sulle attuali conoscenze sul colangiocarcinoma ilare, l'attenzione si focalizzerà sulla resezione del lobo caudato, con particolare riferimento all'anatomia e alla tecnica chirurgica. Verranno esaminati gli aspetti tecnici del trattamento chirurgico, analizzando i concetti generali da tenere a mente quando si effettua un'epatectomia ed entrando nello specifico delle resezioni standard ed estese. A questa parte descrittiva e analitica, con richiami anatomici e spiegazione tecnica, farà seguito una parte riflessiva e meditativa, in cui verranno messi in luce gli aspetti più propriamente pratici, i possibili vantaggi e svantaggi e in particolare le sfide che si trova ad affrontare il chirurgo epatobiliopancreatico durante tale procedura. Verrà, inoltre, analizzata la letteratura scientifica a tale riguardo. L'ultima parte sarà, infine, dedicata alle conclusioni, da cui emerge come la resezione del lobo caudato si stia configurando, a ragion veduta, come parte integrante e fondamentale del trattamento chirurgico del colangiocarcinoma ilare.

Teresa Perra è nata a Cagliari il 12/09/1992. Medico Chirurgo, specializzata in Chirurgia Generale presso l'Università degli Studi di Sassari. In servizio presso l'Azienda Ospedaliero Universitaria di Sassari. Ha partecipato a oltre 490 interventi chirurgici nell'ambito della chirurgia generale negli ultimi cinque anni. La sua attività clinica e di ricerca si concentra sulla chirurgia generale ed in particolare sulla chirurgia epatobiliopancreatica. Autore di oltre 100 articoli scientifici e revisore in riviste internazionali. Relatore a convegni nazionali e internazionali. Membro di gruppi di ricerca nazionali e internazionali. https://orcid.org/0000-0001-7032-1289

Alberto Porcu è professore ordinario di Chirurgia Generale presso l'Università degli Studi di Sassari. Direttore del Dipartimento Chirurgico dell'Azienda Ospedaliero Universitaria di Sassari. Direttore dell'U.O. Clinica Chirurgica, Azienda Ospedaliero Universitaria di Sassari. Ha partecipato a oltre 10.000 interventi chirurgici nell'ambito della chirurgia generale. La sua attività clinica e di ricerca si concentra sulla chirurgia generale ed in particolare sulla chirurgia epatobiliopancreatica. Autore di oltre 170 articoli scientifici in riviste internazionali. Relatore a convegni nazionali e internazionali. Membro di gruppi di ricerca nazionali e internazionali.

9 791280 064578